UE8 – Système Neurosensoriel
Pr Emmanuel BUI QUOC
27/01/2013 – 13h30-15h30
RT : Yoann Stordeur
RL : Valentin Chamoin

COURS 5 :

Sémiologie : Voies visuelles, vision binoculaire et oculomoticité

Introduction :

Histoire de nous mettre dans l'ambiance ECN, le professeur a commencé par nous informer des items se rapportant au cours (293, 304 et 333 pour les curieux et/ou les prévoyants).

Habituellement, les patients intéressant ce cours consultent pour une **baisse de l'acuité visuelle (BAV)**.
Physiologiquement, les rayons lumineux cheminent dans l'œil en passant d'abord par **le segment antérieur** (cornée, humeur aqueuse, pupille, chambre antérieure, iris et cristallin) puis par **le segment postérieur** (corps vitré et rétine) avant d'arriver sur la fovéa. Deux cours séparés seront normalement dispensés pour la sémiologie de ces deux segments.

Face à une BAV, on procède tout d'abord à **l'examen de réfraction** (qui n'est pas l'objet de ce cours, mais c'est le premier examen à conduire quoiqu'il arrive devant une BAV). Celui-ci étudie les anomalies de trajet des rayons lumineux, donc on pose durant ce type d'examen les diagnostiques de myopie, hypermétropie ou encore d'astigmatisme et aboutit à des corrections optiques. L'étape suivante est un **examen anatomique de l'œil** (les deux segments) permettant de déceler des causes physique pour la BAV.

Dans ce cours, on s'intéresse à ce qui vient après, à savoir, **les examens d'oculomotricité** (parallèlement à l'examen anatomique en pratique) **et les examens complémentaires** (comme le champ visuel, les techniques d'imagerie, qui ne sont pas abordées ici notamment l'angiographie, et les tests de la rétine et du cortex visuel) qui permettent d'expliquer une BAV avec des examens de réfraction et anatomique normaux.

L'acuité visuelle correspond à la recherche de **la résolution minimum perceptible de l'œil**, le pouvoir séparateur de l'œil (définition exigible apparemment). Le maximum est de 20/10 (prononcer vingt dixième et non vingt sur dix) mais la norme adulte est de 10/10 car l'acuité baisse lorsqu'on vieillit. Une acuité visuelle parfaite correspond donc à une formation de l'image précisément sur la rétine. Cependant, comme expliqué précédemment, on peut avoir 10/10 à chaque œil et avoir une atteinte ophtalmologique, c'est le tableau clinique qui nous intéresse ici, on trouve parmi les anomalies ophtalmologiques possibles :

- **Les anomalies du champ visuel**
- Les troubles de la vision des couleurs (daltonisme)
- La déformation des images
- **Les pathologies oculomotrices (diplopie/strabisme)**
- **Un problème de vision binoculaire malgré une bonne vision monoculaire** (les définitions sont plus loin, courage !)
- Les glaucomes
- Et tant d'autres !

I - Voies visuelles : Champ visuel et examens électrophysiologiques

Un petit rappel de physiologie

Pour rappel, les rayons sont captés par les **photorécepteurs** de la rétine, qui transmettent le signal lumineux aux **cellules bipolaires** qui sont des neurones dont **les prolongements axonaux vont former le nerf optique** (nerf II). Le point de départ du nerf correspond à **la tâche aveugle (ou la papille)** car c'est une zone qui ne capte pas du tout la lumière (pas de photorécepteurs). Les signaux de **la fovéa** (responsable de la vision fine ou champ visuel central, tous les rayons arrivent là) sont relayés dans le faisceau papillo-maculaire jusqu'au **centre du nerf**, il y a donc une correspondance organisationnelle entre les récepteurs de la rétine et les fibres du nerf. Le reste des récepteurs de la rétine (hors fovéa) sont responsables du **champ visuel périphérique**, c'est-à-dire tout ce qu'on voit autour du centre de la vision (champ visuel central).

Le II va rejoindre le **corps genouillé** (ou géniculé) **latéro-dorsal** (noté latéral sur les diapos, visiblement ça ne fait aucun différence) situé dans le **thalamus**. Le CGLD va ensuite relayer l'information au **cortex visuel primaire** situé dans le **lobe occipital**. Pour information, il existe d'autres cortex visuels dits secondaires car ceux-ci ne reçoivent pas directement les informations visuelles, elles passent d'abord par le cortex primaire.

Examens du champ visuel

L'étude du champ visuel se nomme campimétrie. Pour détecter les atteintes du champ visuel, on a recours aux **tests périmétriques**. Le principe est d'étudier la sensibilité rétinienne (en dB) dans une zone particulière avec une stimulation lumineuse d'intensité et de taille variées tandis que le patient fixe un point central. Deux tests sont présentés ici :

- **Périmétrie dynamique (ou cinétique) de Goldman** : Le patient a la tête immobile et un œil caché. Il regarde un point fixe devant lui tandis que l'ophtalmologue déplace une source lumineuse d'intensité et de taille variable **de la périphérie vers le centre**. Le patient signale alors lorsqu'il voit la stimulation, et on établit ainsi un diagramme (isoptère) de la sensibilité du champ de l'œil. La périmétrie de Goldman vise principalement à explorer **le champ visuel périphérique** (le central dans une moindre mesure), donc une exploration à 180°.
- **Périmétrie statique (Humphrey® ou Octopus®)** : Le principe est semblable, le patient est immobile et fixe un point. La différence est que les points lumineux sont **immobiles** (statiques), seule leur intensité varie. De ce fait, ce test explore **le champ visuel central** (la fovéa), soit environ 20-30° centraux.

Dans les deux tests, on retrouve sur le diagramme le scotome (défaut de champ visuel) physiologique de la tâche aveugle.

Anatomie fonctionnelle des voies visuelles

Attention, s'il y a une chose à retenir de la première partie, c'est ça ! *A la suite de cette partie, le prof a donné des exemples de QCM (tous faisables) et de QR. Le problème est dans la QR, pour laquelle toutes les réponses n'étaient pas dans ce qu'il nous a raconté (notamment d'un point de vue étiologique), je suis donc allé chercher les étiologies dans la ronéo de l'an dernier car il ne les a pas abordées cette année…*

Un peu de vocabulaire déjà :

Un scotome : Correspond à une tâche aveugle du champ visuel. On en a un physiologiquement correspondant à la papille.
Une hémianopsie : Correspond à la disparition de la moitié du champ visuel d'un œil.
Une quadranopsie : Correspond à la disparition d'un quart du champ visuel d'un œil.
Une atteinte latérale homonyme est liée à la lésion **d'une seule fibre**.

Il y a **un schéma à connaître par cœur** pour comprendre la suite :

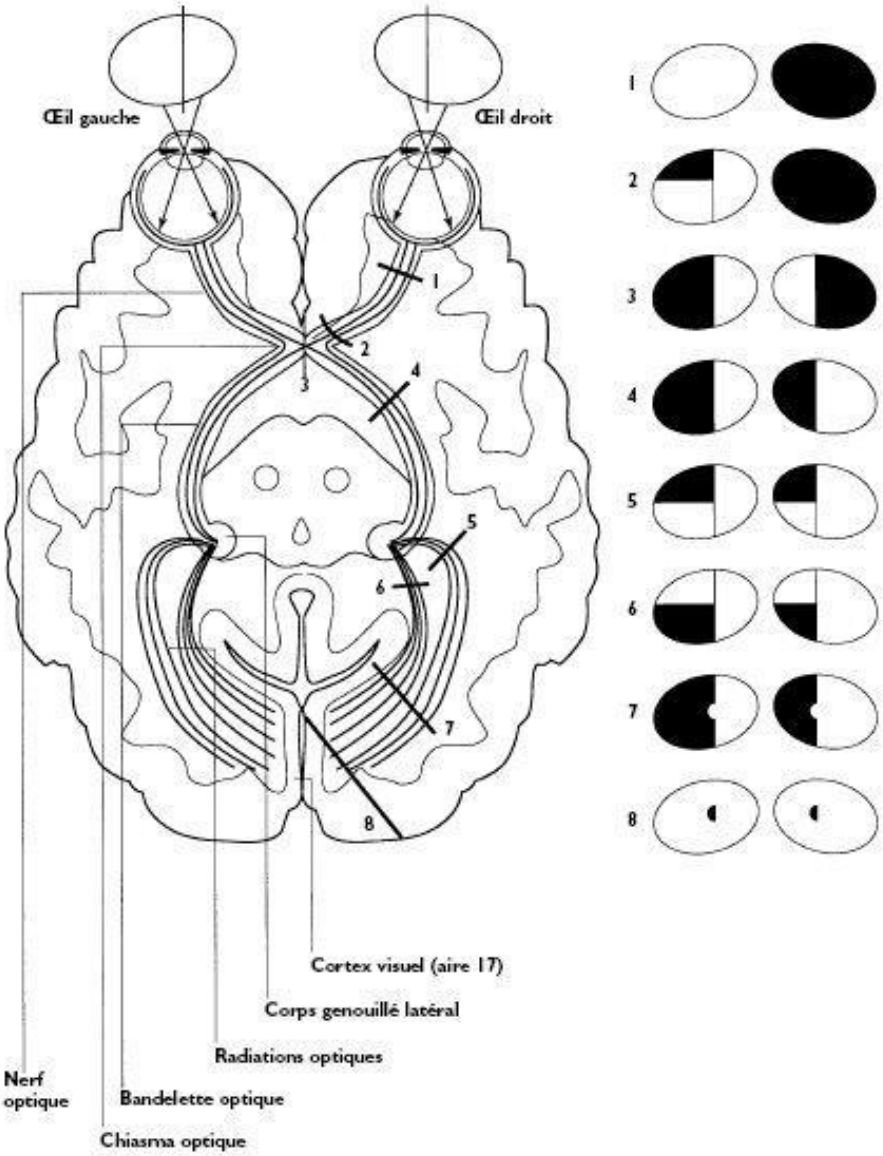

Le champ visuel d'un œil est séparé en deux, **une partie externe dite temporale** qui correspond au champ capté par la **rétine nasale** et **une partie interne dite nasale** captée par la **rétine temporale**.

*Attention, dans ce cours, on est souvent mené à inverser les positions entre l'atteinte du champ et la fibre lésée. Par exemple ici, la rétine temporale donne le champ nasal, et la rétine nasale le champ temporal. Il faut donc bien différencier **fibre** nasale ou temporale et **champ** nasal ou temporal !*

Les nerfs optiques se croisent au niveau du **chiasme optique** et il se produit alors **une décussation des fibres nasales**, ce qui veut dire que les fibres nasales de l'œil droit vont croiser et rejoindre le CGDL gauche et inversement pour les fibres nasale gauche. C'est pourquoi on ne parle plus de nerf optique après le chiasme, mais de **bandelette optique**. **Les fibres temporales ont une projection directe**, elles restent du même côté. Donc si on résume, **vont arriver au corps genouillé latéro-dorsal gauche les fibres temporales de l'œil gauche et nasales de l'œil droit** et inversement pour le CGDL gauche.

Les CGLD émettent ensuite des **radiations optiques supérieures et inférieures** transportant chacune un quart du champ visuel de chaque œil vers le cortex visuel primaire. Attention, là encore **il faut inverser** supérieur et inférieur : **Les radiations supérieures ont les informations sur les champs inférieurs et vice versa**.
Au niveau du **cortex visuel primaire**, les atteintes sont **variables** selon la localisation ; Il faut savoir qu'il y dans le cortex une **amplification maculaire**, les fibres dédiées aux informations de la macula correspondent à **la moitié** des fibres du cortex. On peut néanmoins différencier une **zone périphérique** dédiée au champ périphérique à **l'avant du cortex** et une **zone maculaire** pour la fovéa à **l'arrière du cortex**.

On comprend donc pourquoi **les atteintes du champ visuelles sont liées aux lésions anatomiques** des voies visuelles la plupart du temps.

On peut donc déjà expliquer plusieurs anomalies :

Une cécité monoculaire (cas 1) correspond donc à **une lésion du nerf optique**. C'est généralement une tumeur du nerf optique, mais il ne faut pas oublier **toutes les causes externes aux voies visuelles** comme le décollement de la rétine, la crevaison d'un œil ou une paralysie du releveur de la paupière.

Une cécité monoculaire avec une quadranopsie controlatérale (cas 2) correspond à **une lésion du nerf optique pré-chiasmatique**, quoique cette lésion n'a pas vraiment été bien expliquée durant le cours, puisque le schéma montre une atteinte partielle des fibres temporales de l'autre œil alors que celles-ci ne décussent pas. Ça peut être **soit une tumeur du nerf optique, soit un adénome hypophysaire.**

Une hémianopsie bitemporale homonyme (cas 3) : Seules les fibres nasales sont atteintes, on est donc au niveau du **chiasme optique**. C'est le plus souvent **un adénome hypophysaire.** On peut aussi avoir un craniopharyngiome.

Une hémianopsie latérale homonyme (cas 4) : C'est une atteinte d'une des bandelettes contenant les fibres nasales d'un œil et les temporales de l'autre.

Une quadranopsie latérale homonyme supérieure gauche (cas 5) : Il s'agit d'une lésion des radiations optique. Ce sera les radiations inférieures vu que l'atteinte du champ est supérieure. On sait ici qu'elle est gauche car le champ nasal gauche (donc les fibres temporales gauches) est atteint.

Une quadranopsie latérale homonyme inférieure gauche (cas 6) a le même raisonnement, mais avec les fibres supérieures.

Une hémianopsie latérale homonyme gauche avec épargne maculaire (cas 7) : Ici on a un champ visuel central conservé, ce qui veut dire que les fibres maculaires sont épargnées, on s'oriente donc vers une lésion de cortex visuel dans la zone périphérique. L'atteinte est ici encore gauche pour le même raisons que les cas précédents.

Un hémiscotome central latéral homonyme gauche : L'atteinte est purement maculaire et oriente donc vers une lésion de la zone maculaire du cortex visuel primaire (ici encore gauche pour les mêmes raisons)

On peut toutefois avoir des atteintes du champ visuel peu ou pas expliquées par l'anatomie des voies visuelles qui sont plus rares:

Un rétrécissement concentrique : Les deux champs visuels sont réduits aux champs centraux (plus de champs périphériques). C'est le cas pour les **rétinopathies pigmentaires** (normalement décelées avant de passer à l'examen des champs visuels), ou alors de **l'hystérie, mais c'est alors une simulation.**



Rétrécissement concentrique

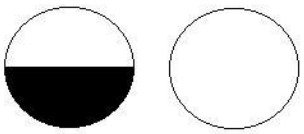

Hémianopsie Altitudinale Inférieure G
(NOIA G)

Une hémianopsie altitudinale inférieure gauche ou droite : Le champ visuel inférieur d'un œil est manquant. C'est lié à une **Neuropathie Optique Ischémique Antérieure** (NOIA) dont la cause habituelle est **la maladie de Horton** qui nécessite un traitement en urgence.

Un scotome central droit ou gauche : Cela voudrait dire que seule la partie intérieure du nerf optique a été atteinte, ce qui est impossible, c'est généralement une **pathologie rétinienne.**

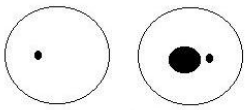

Scotome central D

Une quadranopsie bitemporale supérieure : C'est en fait un syndrome chiasmatique débutant qui évoluera en hémianopsie bitemporale (cas 3)

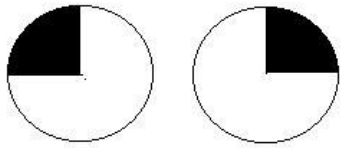

Quadranopsie bitemporale supérieure
(syndrome chiasmatique débutant)



Hémianopsie binasale
(atteinte chiasmatique latérale)

Une hémianopsie binasale : C'est une figure **théorique** qui correspondrait à une **lésion chiasmatique latérale** (les deux fibres temporales sont lésées, mais pas les nasales, c'est très rare, dans le cadre d'une compression bilatérale du chiasma).

Questions de cours :

QCM simple
Une atteinte des radiations optiques supérieures gauches entraine :
–une hémianopsie latérale homonyme droite

–une quadranopsie supérieure croisée gauche

–une cécité corticale droite

–une quadranopsie altitudinale inférieure droite

–**une quadranopsie latérale homonyme inférieure droite**

QCM simple
Une atteinte des radiations optiques inférieures droites entraine :
–une hémianopsie latérale homonyme gauche

–une quadranopsie supérieure croisée droite

–une quadranopsie latérale homonyme inférieure gauche

–une quadranopsie altitudinale supérieure gauche

–**une quadranopsie latérale homonyme supérieure gauche**

Question Rédactionnelle 10 minutes 10 points
Sémiologie ophtalmologique clinique et campimétrique d'une tumeur hypophysaire strictement médiane, conduite à tenir et orientation étiologique
Clinique :
Pas de baisse d'acuité visuelle 0.5
Rétrécissement du champ visuel binoculaire 0.5
Examen anatomique ophtalmologique normal, avec fond d'oeil normal (ou pâleur papillaire débutante) 1

Campimétrie : champ visuel normal initialement 0.5, puis quadranopsie bitemporale supérieure 1, puis hémianopsie bitemporale 2, puis atteinte variable nasale selon la progression de l'adénome 0.5
CAT : PEV 0.5, IRM 0.5 bilan Hormonal 0.5
Orientation étiologique : Adénome lactotrope (prolactine) ou thyréotrope (TSH) ou corticotrope (ACTH/Maladie de Cushing) ou somatotrope (GH/acromégalie) ou craniopharyngiome 0.5x5

Examens électrophysiologiques

Ces tests sont d'autres moyens d'exploration des voies visuelles. On en aborde deux ici.

Le prof a dit qu'il ne demanderait pas de connaître plus que les noms, allez savoir si ce sera le cas !

L'électrorétinogramme : On pose des électrodes au niveau de la rétine des yeux afin d'évaluer la réponse électronique pour un stimulus lumineux. On distingue différents types d'ERG, dont l'**ERG « pattern »** : Il permet d'analyser la réponse des cellules ganglionnaires dans les pathologies du nerf optique.

Les potentiels visuels évoqués : Le principe est le même, sauf que les électrodes sont au niveau du cortex visuel. On peut appliquer des stimuli visuels d'amplitude variable pour une analyse plus fine.

II. Vision binoculaire et oculomotricité : Strabisme *vs* diplopie

Vision binoculaire et diplopie

On a physiologiquement une vision **binoculaire** résultant des images transmises par les deux yeux en une seule image unifiée. C'est la vision binoculaire qui permet de distinguer les reliefs de façon plus fine (puisqu'on a deux angles d'incidence pour un même objet).

Lorsqu'on voit double, il s'agit d'une **diplopie**. Il existe deux types de diplopie :

Diplopie monoculaire : Un des deux yeux voit double, la diplopie **persiste à l'occlusion d'un œil.** On distingue plusieurs étiologies (se souvenir de l'ordre de l'examen de l'œil pour les retrouver !) :

- Un problème de **réfraction** : Un astigmatisme mal corrigé
- Une atteinte de **la cornée** : **kératite**
- Une atteinte du **cristallin** : **cataracte**
- Une atteinte de la **rétine** : **membrane épimaculaire** (c'est une pathologie maculaire)

Diplopie binoculaire : Elle **disparaît à l'occlusion d'un œil** et peut varier selon la position du regard. Il y a une déviation des yeux, donc soit **un strabisme**, soit **une paralysie oculomotrice**. Toutefois, strabisme ne veut pas dire diplopie binoculaire à tous les coups !

- Un **strabisme de l'enfance** entraine **une suppression** d'un des deux signaux pour ne pas voir double.
- Le sujet peut **alterner** la vision sur chacun de ses yeux, développant alors une vision indépendante pour chaque œil.

<u>Attention</u> : Si on a une déviation maintenue d'un même œil, il y a un risque d'**amblyopie** : Il y a un **développement asymétrique des connexions entre un des yeux et le cerveau**, résultant en une baisse de la vision non corrigée par les lunettes. ***<u>La définition est à connaître</u>***.

<u>Sémiologie des paralysies oculomotrices</u>

Il est important de savoir différencier un **strabisme** d'une **paralysie oculomotrice** (POM). Dans un **strabisme, la déviation des yeux est constante**, la différence d'orientation des deux yeux ne change pas quand on dévie le regard, alors que **dans une POM, la déviation n'apparaît que lorsque l'on déplace le regard dans le champ de la paralysie**.

Avant d'aller plus loin, il faut avoir une parfaite connaissance des **muscles oculomoteurs**. Chaque œil est entouré de **6 muscles : 4 droits (latéral, médial, inférieur et supérieur) et 2 obliques (supérieur et inférieur)**. Ceux-ci sont innervés par **3 nerfs crâniaux : III, IV et VI**. Les oculomoteurs ont pour rôle la fovéation (ou fixation) des yeux, les mouvements de saccade et de poursuite.

Le rappel n'est pas dans les diapos, mais je vous mets ici un petit tableau récapitulatif, parce que la P1 c'est loin !

Muscle	Innervation	Rôle
Droit supérieur	III	Elévateur
Droit inférieur	III	Abaisseur
Droit médial	III	Adduction
Droit latéral	VI	Abduction
Oblique inférieur	III	Excycloduction/élévation/abduction
Oblique supérieur	IV	Incycloduction/abaissement/abduction

En pratique, on se sert des **champs des actions musculaires** pour détecter une POM. Dans le schéma suivant, on retrouve les mouvements affectés par la paralysie de chaque nerf. Il est à noter que **les champs ne correspondent pas totalement aux rôles des nerfs**, il faut bien différencier les deux.

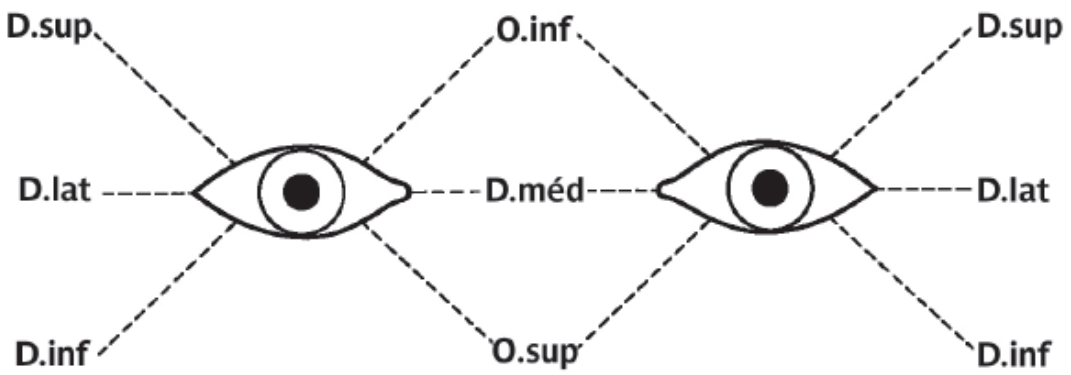

Fig 7. *Champ des actions musculaires*

On utilise de plus deux principes dans les études des mouvements binoculaires :

<u>La loi de Hering</u> : Lors des mouvements binoculaires, l'influx est envoyé en quantité égale aux muscles agonistes des deux yeux.

Par exemple, lorsqu'on active le droit médial d'un œil, le droit latéral de l'autre reçoit un influx de même quantité.

<u>Loi de Sherrington</u> : Lorsque les muscles synergiques se contractent, les antagonistes se relâchent et inversement.

Dans le même exemple, la contraction du droit latéral d'un œil entraine le relâchement du droit médial de ce même œil.

La connaissance des champs des actions musculaires permet d'effectuer **le test de Lancaster/Hess-Weiss** qui évalue l'action de chaque muscle afin de déceler un déséquilibre entre chaque muscle mais aussi entre les deux yeux. On peut alors tracer un diagramme représentatif.

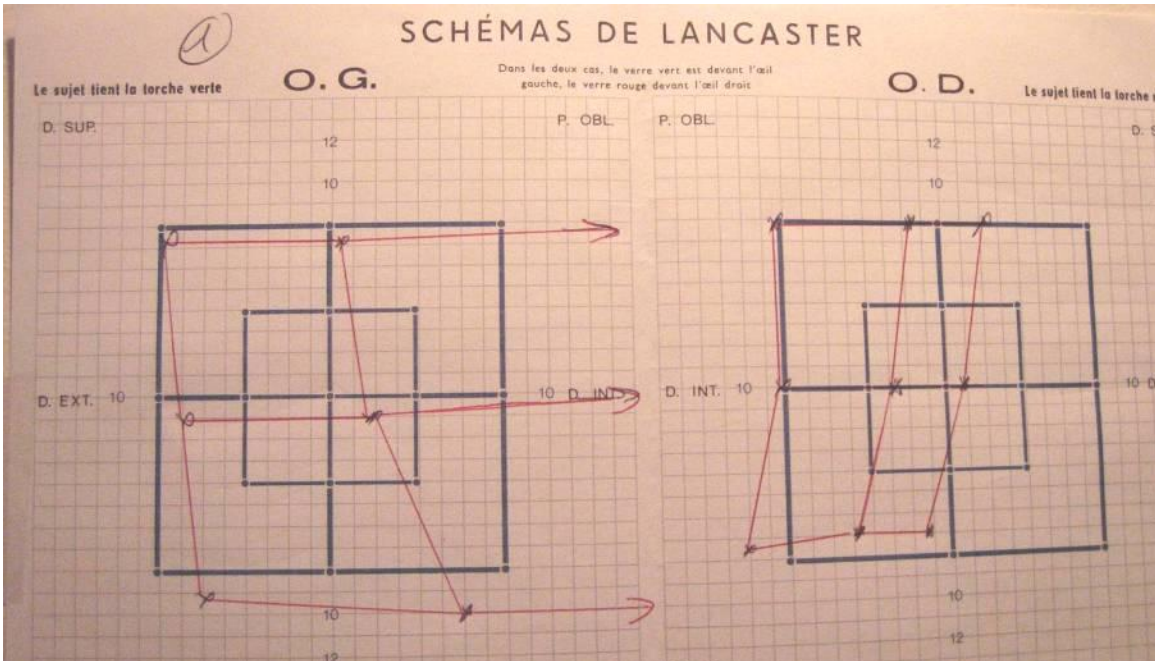

<u>Paralysie du III</u> :

Le tableau clinique est variable, mais on y retrouve **un œil divergent au repos, une mydriase unilatérale et un ptosis**. Il y a une étiologie à connaître: **l'anévrysme de l'artère communicante antérieure** entrainant une compression du III, c'est une urgence.

<u>Paralysie du IV</u> :

Il y a une **hypertropie** (œil en dehors et en haut) avec une diplopie verticale aggravée lorsque le patient baisse les yeux. Il n'y a évidemment pas d'abduction de l'œil lésé. Il y a **une position compensatrice** avec **la tête penchée vers le côté sain, menton abaissé**. Le plus souvent, c'est une paralysie congénitale, mais on peut l'observer parfois dans des traumatismes crâniens. Le traitement

est chirurgical. La **manœuvre de Bielchowsky est positive**, la déviation augmente lorsque l'on penche la tête du côté paralysé.

Paralysie du VI :

On a **une ésotropie** et **une diplopie horizontale** aggravée en abduction. Là encore, une position compensatrice avec **la tête tournée vers le côté atteint**.

Sémiologie des strabismes

Il y a quatre types de strabisme à connaître pour les partiels :

Strabisme précoce :

Le critère majeur est **l'âge précoce de survenue de la déviation oculaire (dans la première année)**. La déviation doit être persistante (certains nouveau-nés ont une déviation de résolution spontanée). Il s'agit généralement d'une **ésotropie** (convergence des yeux) et plus rarement d'une exotropie. On a également une **amétropie modérée** (atteinte de la réfraction). Il est très important de **prévenir la survenue d'une amblyopie**. En effet, chez les enfants (<10 ans), la survenue d'un strabisme n'entraine pas de diplopie car les voies visuelles sont encore en formation, et il y a alors suppression d'une des deux images par le cortex visuel primaire, **pouvant mener à l'amblyopie dans un cas sur cinq**. Il faut donc traiter par chirurgie ou toxine botulique.

Il est important de diagnostiquer les strabismes précoces afin de les rectifier avant que la maladie ne devienne « incurable », l'enfant n'aura jamais une vision binoculaire normale. Différents tests sont possibles pour évaluer la vision binoculaire (Lang qualitatif, TNO quantitatif…) afin de déceler le strabisme.

Strabisme convergent accommodatif :

On le retrouve chez les patients de plus de 3 ans, c'est **un réflexe d'accommodation face à une hypermétropie non-corrigée**. Il disparaît entièrement ou presque avec une correction optique adaptée. On peut éventuellement recourir à la chirurgie pour rectifier si la déviation persiste avec le port de lunettes.

Strabisme divergent (exotropie) :

Il s'agit généralement d'adultes. La pathologie s'aggrave au cours du temps, la vision n'est pas double mais fatigante. La vision binoculaire est préservée. On peut traiter avec des lunettes ou par chirurgie si besoin est.

Strabisme aigu :

Les causes sont variées, mais il s'agit en général soit d'une hypertension intracrânienne soit d'une atteinte nerveuse d'un des nerfs des muscles oculomoteurs, notamment le VI dans un contexte de traumatisme crânien.

Questions relatives aux cours

QCM simple
Quelle affirmation est fausse ?
-le test du TNO est un test de sensibilité aux contrastes
-le test de Lang permet d'évaluer qualitativement la vision binoculaire
-la diplopie est absente en cas de strabisme précoce
-la paralysie du VI n'entraine pas de diplopie en position de torticolis
-la paralysie du IV peut être démasquée par la manoeuvre de Bielchowsky

QCM sans patron de réponse
Le muscle oblique inférieur est (une ou plusieurs réponses):
-abaisseur
-intorteur
-adducteur
-élévateur
-abducteur

Question rédactionnelle de 10 minutes
Diagnostic, conduite à tenir et orientation étiologiques devant une paralysie unilatérale du III
Diagnostic
Paralysie extrinsèque : Ptosis, déficit élévation, abaissement, adduction *2 points*
Paralysie intrinsèque : mydriase et trouble de l'accommodation (vision de près) *2 points*
Rechercher paralysies d'autres nerfs crâniens associées *1 point*
Conduite à tenir
Examen clinique ophtalmologique, neurologique, systémique *1 point*
Discuter imagerie en urgence immédiate ou retardée IRM, angio IRM *1 point*
Orientation étiologique
Anévrysme communicante postérieure = URGENCE *1 point*
Thrombophlébite sinus caverneux = URGENCE *1 point*
Autres étiologies : compression lente, diabète… *1 point*

Voies visuelles, Vision binoculaire et oculomotricité

QCM simple
Le strabisme précoce
-entraine une diplopie permanente
-se caractérise par un nystagmus manifeste patent
-peut entrainer une déviation verticale dissociée
-épargne la vision binoculaire
-est le plus souvent divergent

QCM sans patron de réponse
Le muscle oblique supérieur est (une ou plusieurs réponses):
-abaisseur
-intorteur
-adducteur
-élévateur
-abducteur

Question rédactionnelle de 10 minutes

Diagnostic, conduite à tenir et orientation étiologiques devant une paralysie unilatérale du III

Diagnostic

Paralysie extrinsèque : Ptosis, déficit élévation, abaissement, adduction *2 points*

Paralysie intrinsèque : mydriase et trouble de l'accommodation (vision de près) *2 points*

Rechercher paralysies d'autres nerfs crâniens associées *1 point*

Conduite à tenir

Examen clinique ophtalmologique, neurologique, systémique *1 point*

Discuter imagerie en urgence immédiate ou retardée IRM, angio IRM *1 point*

Orientation étiologique

Anévrysme communicante postérieure = URGENCE *1 point*

Thrombophlébite sinus caverneux = URGENCE *1 point*

Autres étiologies : compression lente, diabète… *1 point*

Nom	Illustration	Zone lésée - Cause
Cécité monoculaire		Lésion du nerf optique
Cécité monoculaire avec quadranopsie controlatérale		Lésion du nerf optique pré-chiasmatique - Tumeur nerf optique, adénome hypophysaire
Hémianopsie bitemporale homonyme	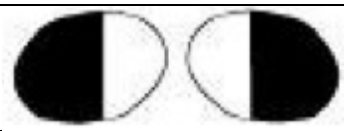	Lésion du chiasma optique - Adénome hypophysaire, craniopharyngiome
Hémianopsie latérale homonyme		Lésion dans bandelettes optiques
Quadranopsie latérale homonyme supérieure gauche		Lésion des radiations optiques inférieures.
Quadranopsie latérale homonyme inférieure gauche		Lésion des radiations optiques supérieures
Hémianopsie latérale homonyme gauche avec épargne maculaire		Lésion du cortex visuel, zone périphérique.
Hémiscotome central latéral homonyme gauche		Lésion du la zone maculaire du cortex visuel primaire
Rétrécissement concentrique		Rétinopathie pigmentaire, simulation en cas d'hystérie.
Hémaniopsie altitudinale inférieure	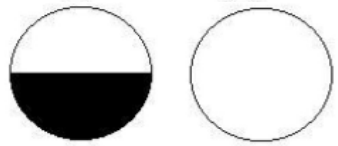	Neuropathie optique ischémique antérieure - Maladie de Horton
Scotome central droit/gauche	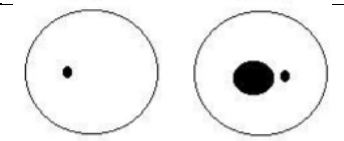	Pathologie rétinienne
Quadranopsie bitemporale supérieure	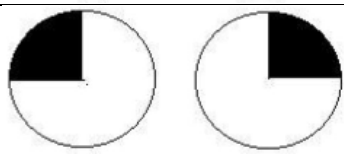	Syndrome chiasmatique débutant, évolue en hémianopsie bitemportale.
Hémianopsie binasale		Lésion chiasmatique latérale (rare, figure théorique)

II Vision binoculaire et oculomotricité : strabisme vs diplopie

Diplopie **monoculaire** : persiste à l'occlusion d'un œil. Etiologies : problème de **réfraction**, atteinte de la **cornée**, du **cristallin** ou de la **rétine**.

Diplopie **binoculaire** : disparaît à l'occlusion d'un œil. Etiologies : **strabisme** ou **paralysie** oculomotrice. (Strabisme n'implique pas de diplopie tout le temps)

→Un strabisme de l'**enfance** entraine une **suppression** d'une des deux images (pas de vision double) + Alternance possible des yeux avec vision indépendante de chaque.

Amblyopie : **Développement asymétrique des connexions entre un des yeux et le cerveau**, résultante une baisse de vision non corrigée par les lunettes (+++)

Strabisme : Déviation constante des yeux.

Paralysie oculomotrice : Déviation uniquement dans le champ de la paralysie.

Innervations et muscles oculomoteurs

Muscle	Innervation	Rôle
Droit supérieur	III	Elévateur
Droit inférieur	III	Abaisseur
Droit médial	III	Adduction
Droit latéral	VI	Abduction
Oblique inférieur	III	Excycloduction/élévation/abduction
Oblique supérieur	IV	Incycloduction/abaissement/abduction

Le test de **Lancaster**/Hess-Weiss évalue les champs d'action des muscles (diagramme représentatif)

Les paralysies

Paralysie du	Clinique	Etiologie
III	Œil divergent au repos, mydriase unilatérale, ptosis	Anévrisme de l'artère communicante antérieure
IV	Hypertropie, tête penchée côté sain, menton baissé. Manœuvre Bielchowsky +	Congénital, trauma crânien.
VI	Esotropie, diplopie horizontale aggravée en abduction. Tête tournée côté atteint	Trauma crânien

Les Strabismes

Nom du strabisme	Personnes atteintes	Clinique	Conséquences/ttt
Précoce	Avant 3 ans	Déviation persistante, ésotropie, amétropie modérée.	Amblyopie, pas de diplopie (suppression). Ttt chirurgie ou toxine botulique.
Convergent accommodatif	Après 3 ans	Réflexe face à hypermétropie non corrigée	Disparaît avec correction optique/chirurgie
Divergent	Adultes	Vision fatigante, non double, aggrave avec temps	Lunettes, chirurgie (vision binoculaire conservée)
Aigu	Variées	HTintracrânienne, atteinte du VI	