L3-UE2 CANCEROLOGIE
Place de la Médecine Nucléaire

Rachida Lebtahi

Service de Médecine nucléaire

Hôpital Beaujon

Principe

- Administration d’un radiopharmaceutique : choix en fonction de l’organe à étudier
- Détection du rayonnement par une caméra qui va enregistrer une ou des images
- Obtention d’une **imagerie fonctionnelle** et non pas morphologique

Caméras en scintigraphie

- Imagerie de **Gamma Caméra**
  - Tomographie d'émission **monophotonique** ou TEMP: radiopharmaceutique **émetteurs de rayonnement Gamma**
  - Imagerie planaire ou en coupes

- Imagerie de **Caméra TEP**
  - Tomographie d'émission de **positons** ou TEP: radiopharmaceutique **émetteur de positons**
  - Imagerie en coupes

Imagerie Gamma Caméra

- Technique d'Imagerie Fonctionnelle et métabolique
  - Système hybride : TEMP couplé à un TDM imagerie couplée morphologique et fonctionnelle
  - TEMP: tomographie d'émission monophotonique (SPECT : terme anglais)
- Injection d'un radiopharmaceutique « émetteur de rayonnement Gamma »

Imagerie Gamma Caméra

- Scintigraphie Osseuse:

- Scintigraphie à l’Octreoscan

Scintigraphie osseuse: indications

- Radiopharmaceutique : affinité pour le tissu osseux

- Bilan d'extension de cancers : prostate, sein, poumon…

  – Recherche de métastases osseuses: bilan d'extension initial ou au cours du suivi thérapeutique

Réalisation de l'examen

- Patient non à jeun
- Injection Intra-veineuse du radiopharmaceutique à tropisme osseux (diphosphonates marqués au ^{99m}Tc):
  - 555 MBq -925 MBq de ^{99m}Tc-MDP ou ^{99m}Tc-HDP fonction du poids(8MBq/kg chez enfant)
  - Images réalisées 2 à 3 heures après injection

Contre-indications

- Absolue:
  - Grossesse

- Relative:
  - Allaitement
- Précaution: réalisation de l’examen à distance de la chimiothérapie

  - Dosimétrie favorable (15 mSv si TEMP/CT)

Distribution physiologique du traceur

- Répartition homogène et symétrique du traceur au niveau du squelette
- Quelques zones sont physiologiquement hyperfixantes:
  - Articulations sacroiliaques
  - Sternum

Scintigraphie osseuse normale

Interprétation des images

- Image anormale:
  - Foyer hyperfixant : les métastases osseuses sont très souvent hyperfixantes
  - Foyer hypofixant: les métastases osseuses sont plus rarement hypofixantes (lésions lytiques pures)

Scintigraphie : métastases osseuses

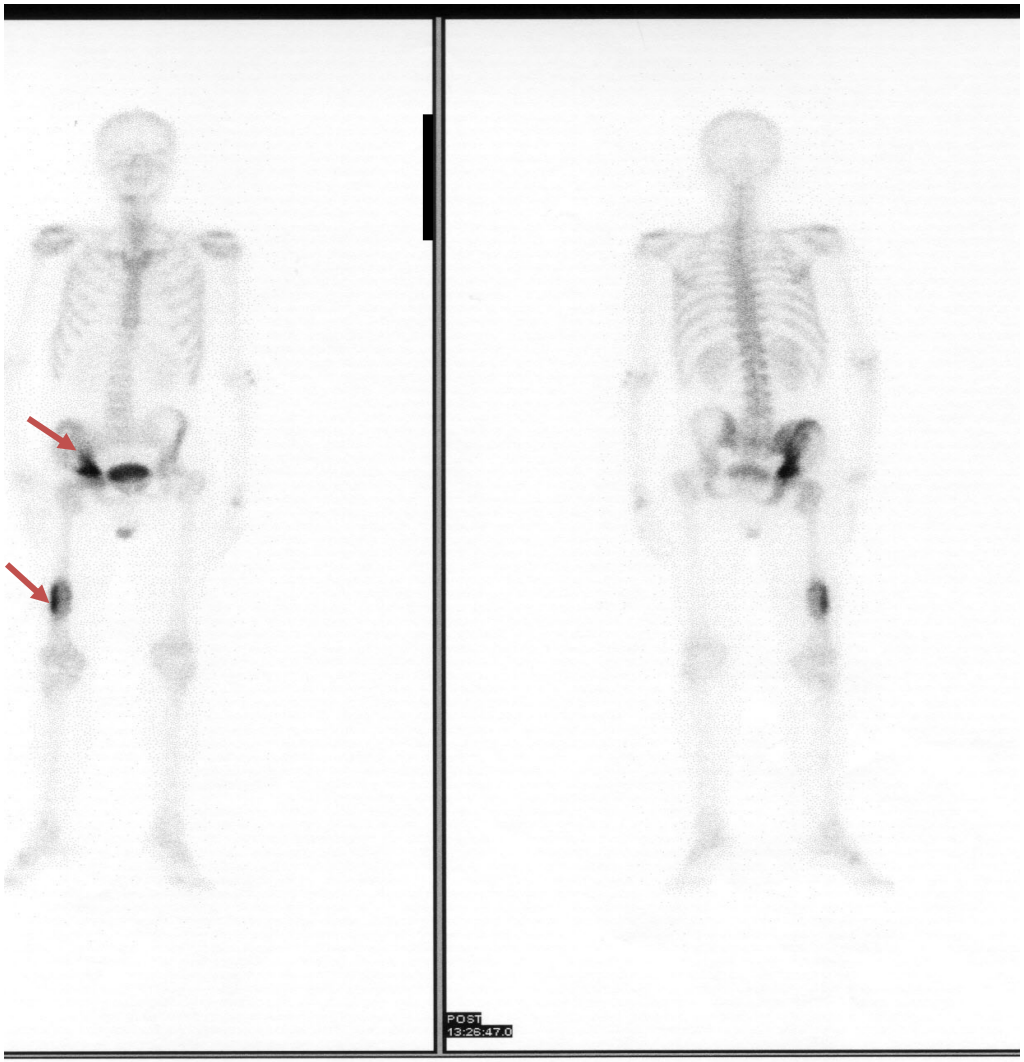

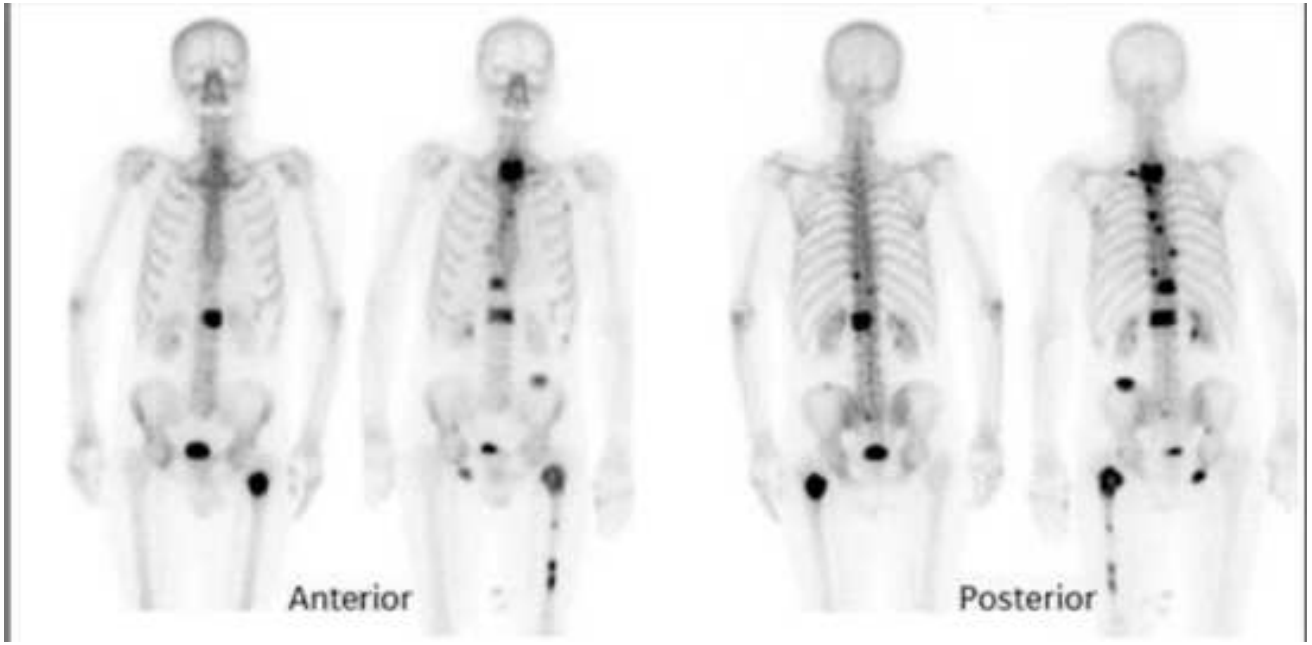

- Kaboteh et al. EJNMMI Research 2013, 3:64

Imagerie à l' Octreoscan®

- Radiopharmaceutique: analogue radiomarqué

de la somatostatine:

  - Il existe des récepteurs de la somatostatine au niveau de certaines tumeurs en particulier les tumeurs neuroendocrines
  - L'analogue marqué va se fixer au niveau de ces récepteurs: permettre leur visualisation

- Indications: Tumeurs neuroendocrines
  - Bilan initial pré-thérapeutique
  - Recherche de récidive
  - Suivi thérapeutique

Contre-indications

- Absolue:
  - Grossesse

- Relative:
  - Allaitement

  - Dosimétrie favorable (15 à 20 mSv si TEMP/CT)

Réalisation de l'examen Octreoscan®

- Préparation du patient
  - Patient non à jeun
  - Utilisation de laxatifs : possible mais non systématique
  - Interaction médicamenteuse
    - Traitement par Octréotide : arrêt controversé
    - Aucune interaction connue à ce jour

Réalisation de l’examen

- Scintigraphie des récepteurs de la somatostatine **Octreoscan®**
  - Injection IV d’un analogue de la somatostatine marqué à l’Indium 111 qui se fixe de façon spécifique sur les récepteurs de la somatostatine
  - Images 4h et 24 heures après IV

Distribution physiologique du traceur

- Aspect normal : fixation physiologique :
  - Hypophyse, thyroïde, seins,
  - Foie, rate et reins, accumulation digestive

Imagerie normale Octreoscan®

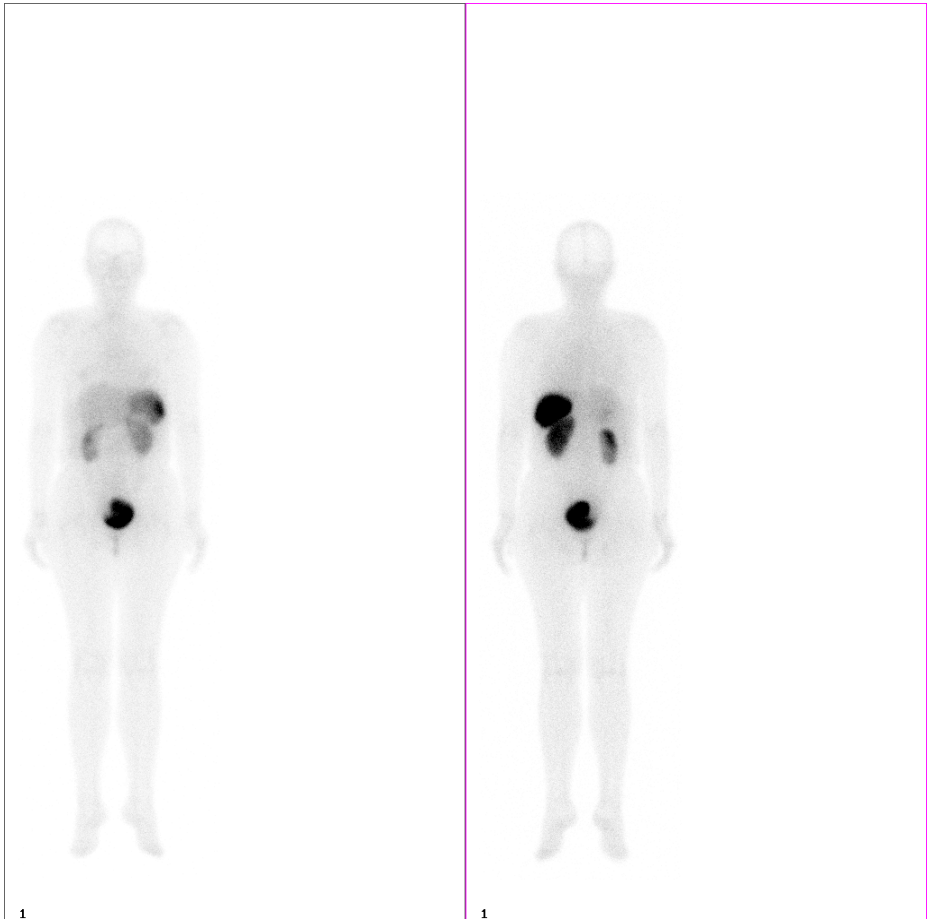

Thorax et crâne

Incidence antérieure

Abdomen

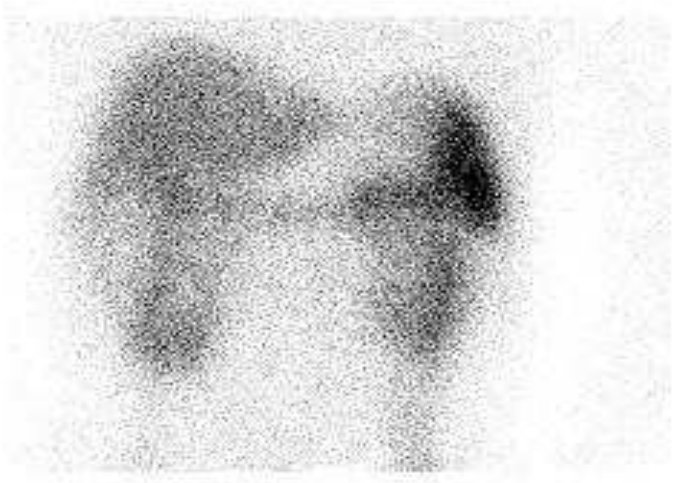

Incidence antérieure

Incidence postérieure

Interprétation des images

- Image anormale:
  - Foyer hyperfixant qui ne correspond pas à une répartition physiologique

Tumeur neuroendocrine du pancréas opérée : suivi

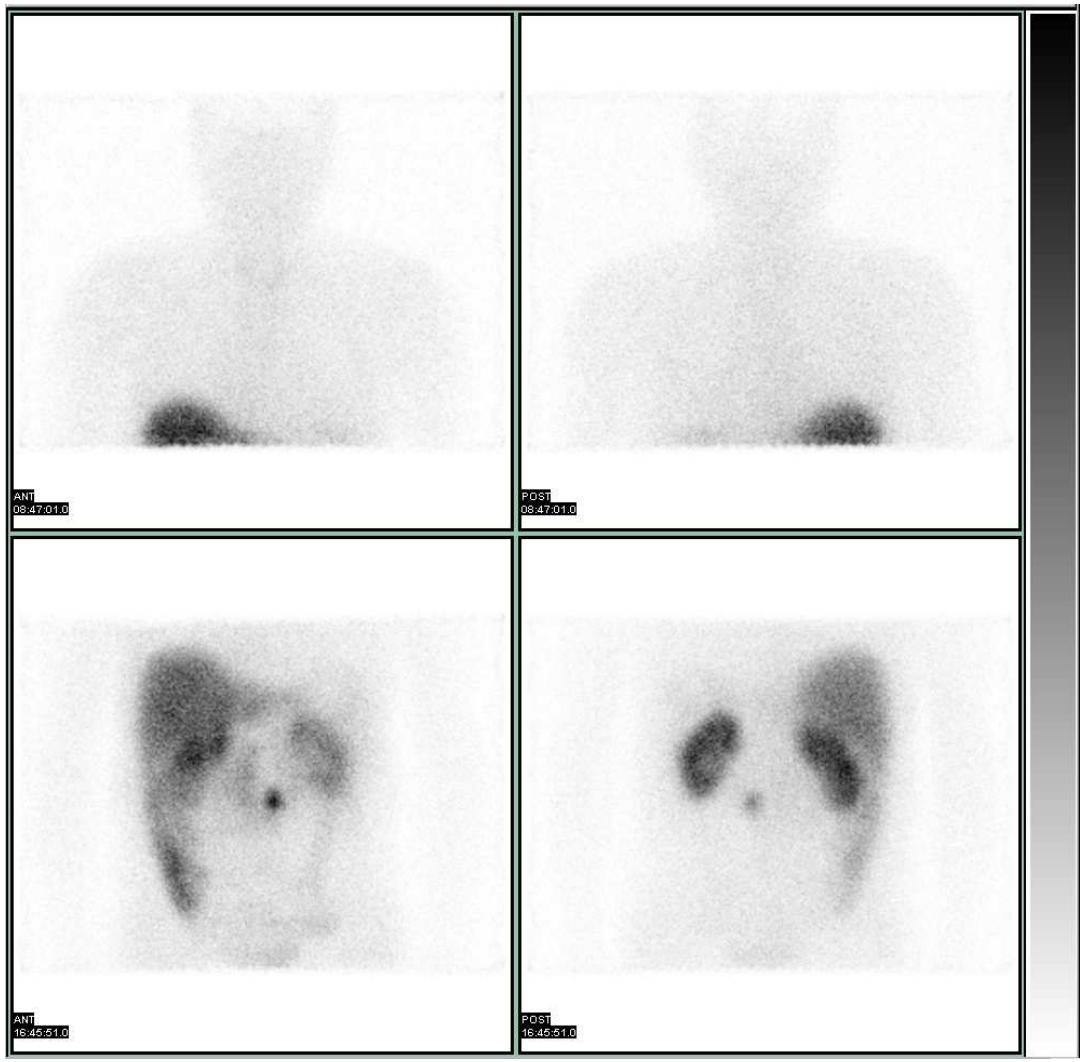

Tumeur non fonctionnelle opérée (m^me patient): suivi

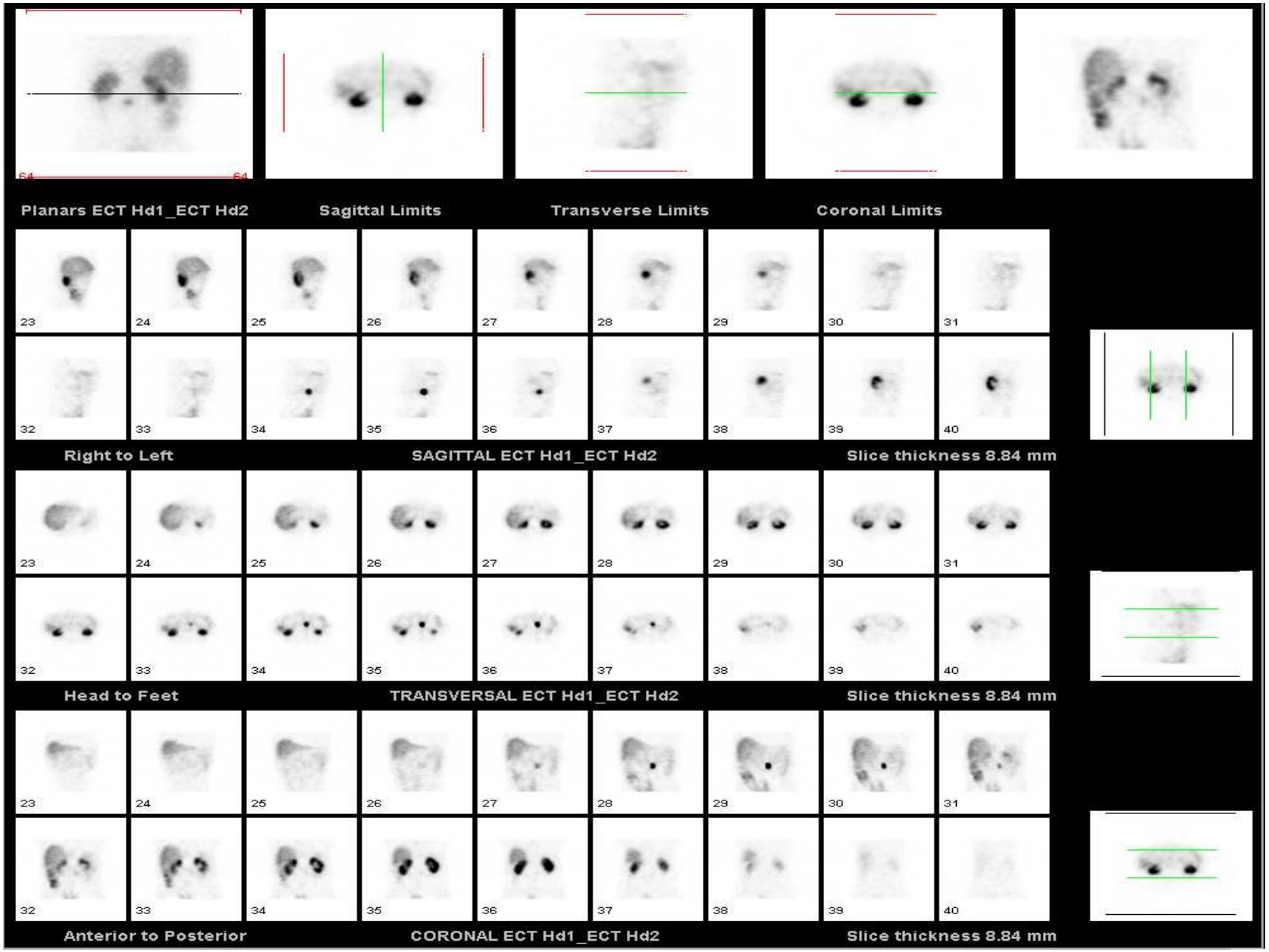

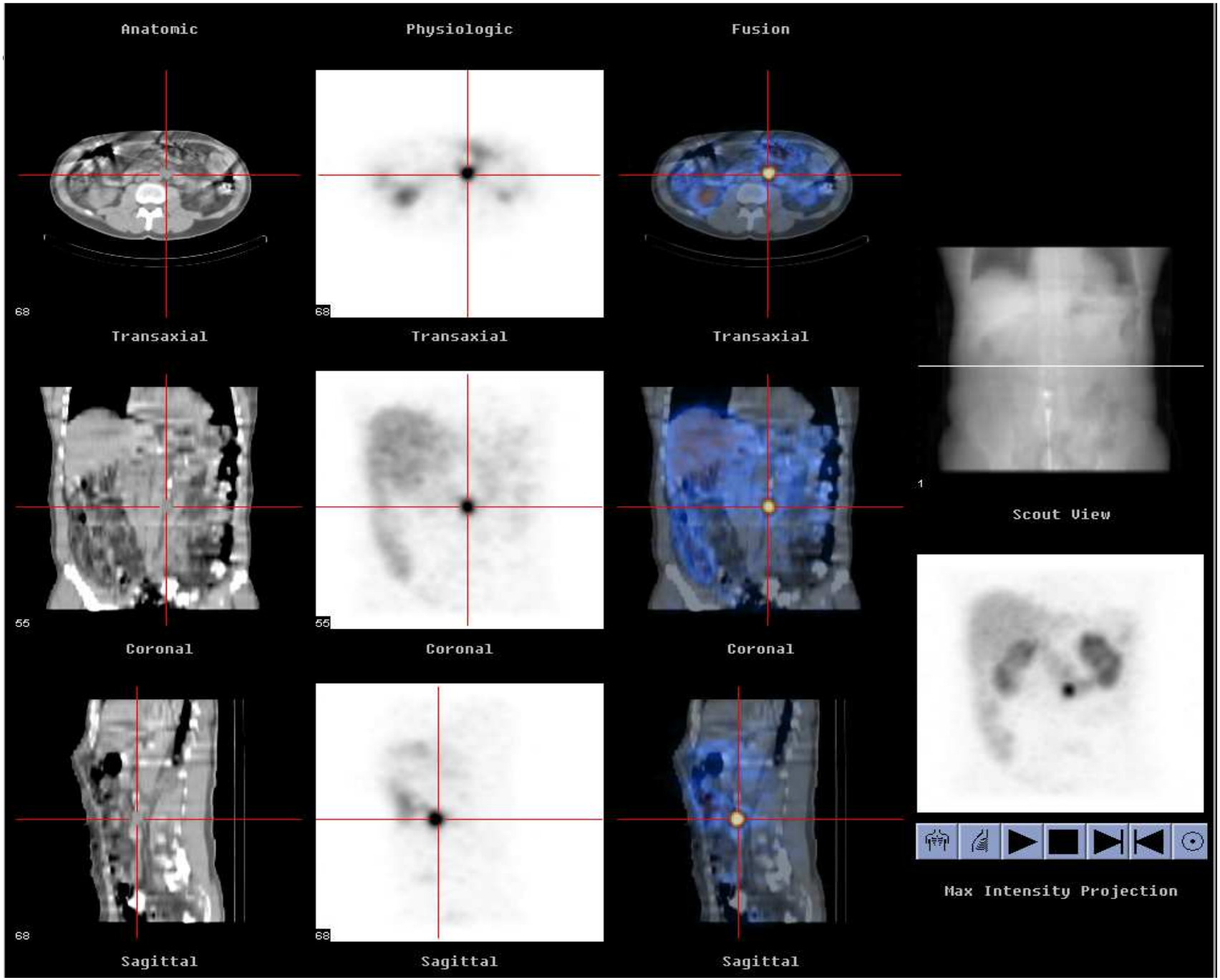
Anatomic
Physiologic
Fusion
68
68
Transaxial
Transaxial
Transaxial
55
55
Coronal
Coronal
Coronal
68
68
Sagittal
Sagittal
Sagittal
1
Scout View
Max Intensity Projection

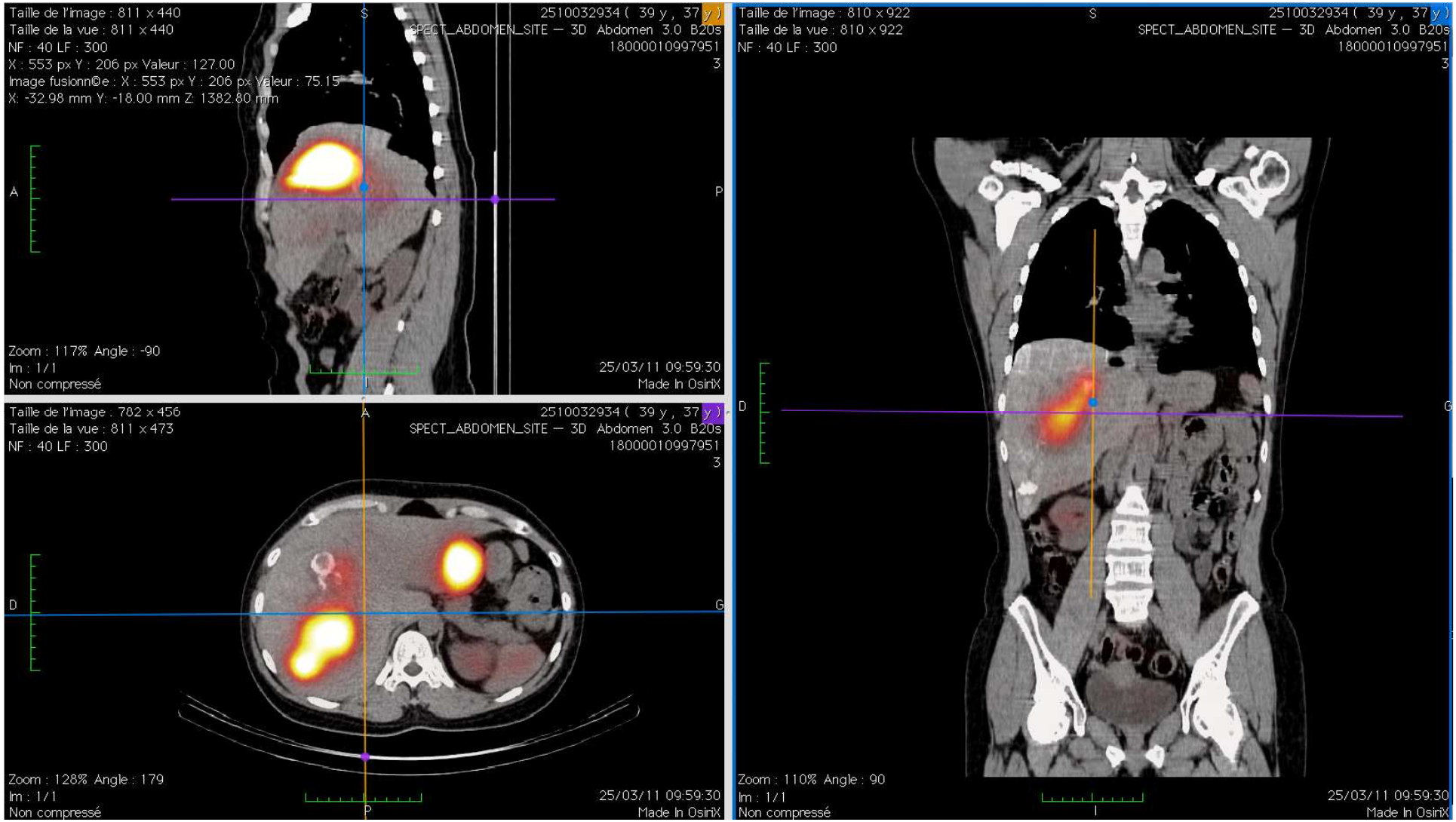
Taille de l'image : 811 x 440
Taille de la vue : 811 x 440
NF : 40 LF : 300
X : 553 px Y : 206 px Valeur : 127.00
Image fusionn©e : X : 553 px Y : 206 px Valeur : 75.15
X: -32.98 mm Y: -18.00 mm Z: 1382.80 mm
S
2510032934 (39 y , 37 y)
SPECT_ABDOMEN_SITE — 3D Abdomen 3.0 B20s
18000010997951
3
A
P
Zoom : 117% Angle : -90
Im : 1/1
Non compressé
I
25/03/11 09:59:30
Made In OsiriX
Taille de l'image : 782 x 456
Taille de la vue : 811 x 473
NF : 40 LF : 300
A
2510032934 (39 y , 37 y)
SPECT_ABDOMEN_SITE — 3D Abdomen 3.0 B20s
18000010997951
3
D
G
Zoom : 128% Angle : 179
Im : 1/1
Non compressé
P
25/03/11 09:59:30
Made In OsiriX
Taille de l'image : 810 x 922
Taille de la vue : 810 x 922
NF : 40 LF : 300
S
2510032934 (39 y , 37 y)
SPECT_ABDOMEN_SITE — 3D Abdomen 3.0 B20s
18000010997951
3
D
G
Zoom : 110% Angle : 90
Im : 1/1
Non compressé
I
25/03/11 09:59:30
Made In OsiriX

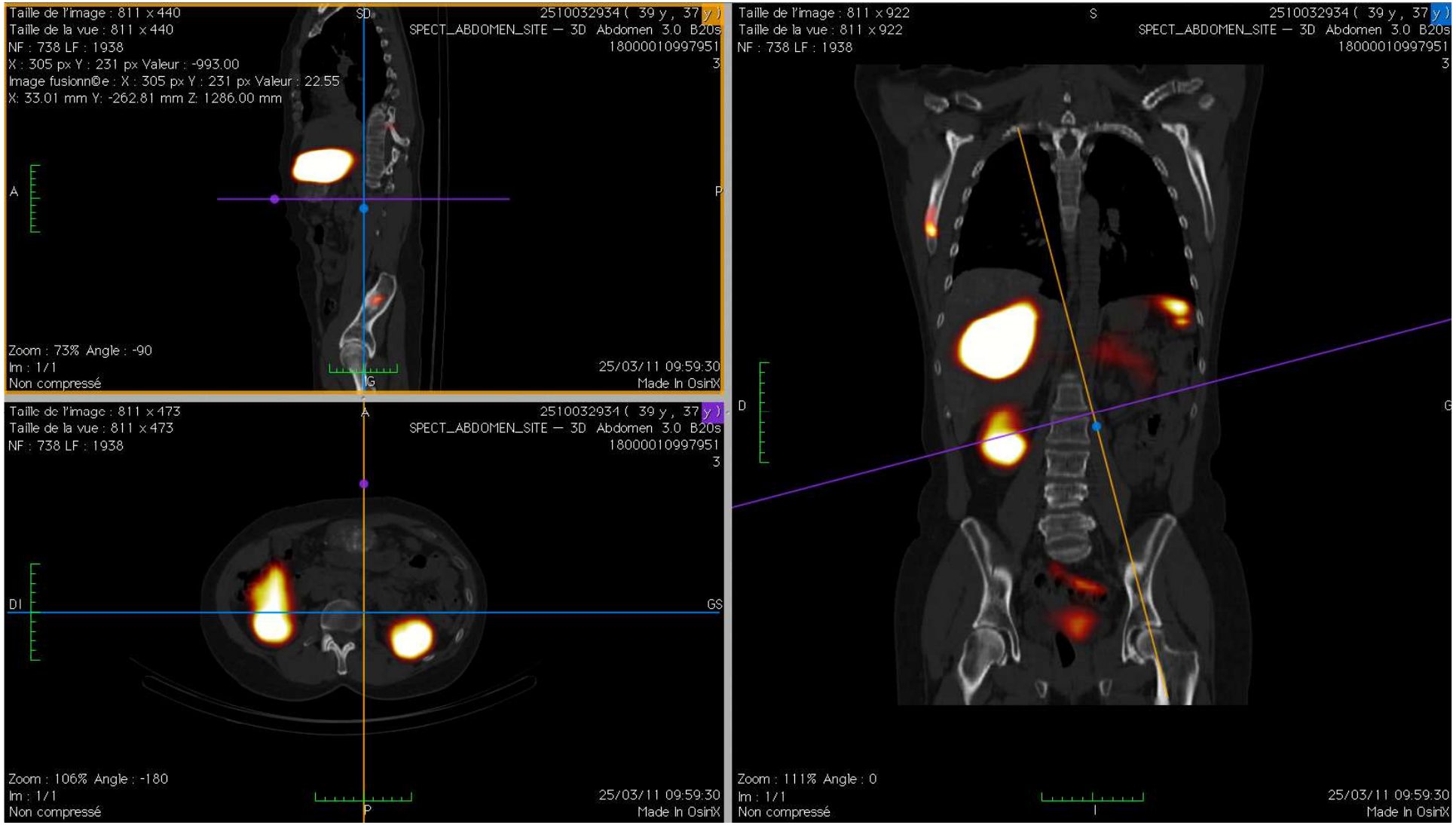
Taille de l'image : 811 x 440
Taille de la vue : 811 x 440
NF : 738 LF : 1938
X : 305 px Y : 231 px Valeur : -993.00
Image fusionn©e : X : 305 px Y : 231 px Valeur : 22.55
X: 33.01 mm Y: -262.81 mm Z: 1286.00 mm
SD
2510032934 (39 y , 37 y)
SPECT_ABDOMEN_SITE — 3D Abdomen 3.0 B20s
18000010997951
3
A
P
Zoom : 73% Angle : -90
Im : 1/1
Non compressé
IG
25/03/11 09:59:30
Made In OsiriX
Taille de l'image : 811 x 473
Taille de la vue : 811 x 473
NF : 738 LF : 1938
A
2510032934 (39 y , 37 y)
SPECT_ABDOMEN_SITE — 3D Abdomen 3.0 B20s
18000010997951
3
DI
GS
Zoom : 106% Angle : -180
Im : 1/1
Non compressé
P
25/03/11 09:59:30
Made In OsiriX
Taille de l'image : 811 x 922
Taille de la vue : 811 x 922
NF : 738 LF : 1938
S
2510032934 (39 y , 37 y)
SPECT_ABDOMEN_SITE — 3D Abdomen 3.0 B20s
18000010997951
3
D
G
Zoom : 111% Angle : 0
Im : 1/1
Non compressé
I
25/03/11 09:59:30
Made In OsiriX

Imagerie Caméra TEP

- Technique d'Imagerie Fonctionnelle et métabolique
  - Système hybride : TEP couplé à un TDM imagerie couplée morphologique et fonctionnelle
  - PET Scan (terme anglais)
- Injection d'un radiopharmaceutique « émetteur de positons »

158.0
0.0
0

Traceurs TEP autorisés en France

- Métabolisme Glucidique
  - 18 FDG
- Métabolisme des Acides Aminés
  - 18 FDOPA
- Métabolisme des Acides Gras
  - 18 F Choline
- Fluorure de sodium : 18FNa

Imagerie TEP 18 FDG

- TEP au 18 FDG Analogue du glucose marqué au 18Fluor: ***[18F]-fluoro-2deoxyglucose***
  - Premier traceur TEP utilisé en cancérologie

- Mesure l'activité métabolique glucidique au niveau des tumeurs

Imagerie TEP 18 FDG Indications

- Bilan initial pré-thérapeutique
  - Maladie localisée : une lésion primitive unique
  - Maladie locorégionale: lésion primitive et atteinte ganglionnaire loco-régionale
  - Maladie métastatique: bilan d'extension
- Recherche de récidive
- Suivi thérapeutique

Contre-indications

- Absolue:
  - Grossesse

- Relative:
  - Allaitement
- Précautions: diabète équilibré

  - Dosimétrie favorable (15 à 20 mSv si TEP/CT)

Réalisation de l’examen

- Patient à jeun de 6 heures mais hydratation correcte
- Contrôle de la glycémie
- Mise au repos et au chaud (éviter de fixations musculaires et de la graisse brune)
- Injection IV de 5 MBq /Kg de 18F DG
- Acquisition des images à 1 heure après injection

Distribution physiologique du traceur

- Cerveau
- Glandes salivaires
- Cœur
- Foie
- Elimination urinaire
- Elimination digestive
- Moelle osseuse

Interprétation des images

- Fixation anormale si non physiologique
- Fixation : traduit un hypermétabolisme Glucidique
- Analyse semi-quantitative:
  - Valeur standardisée de la fixation SUV « standardized uptake value » quantité de FDG rapportée à l'activité injectée et au poids du corps

18FDG TEP en pneumologie: indications

- Caractérisation d'un nodule pulmonaire isolé lorsque sa taille est > 1cm)
- Bilan d'extension d'un cancer broncho-pulmonaire avéré
- Détection des récidives
- Évaluation sous traitement

Imagerie 18 FDG TEP en Pneumologie

- Diagnostic de malignité d'un nodule solitaire Seuil de SUV classique : 2,5
- Risque de faux négatifs :
  - Taille des lésions (infracentimétrique)
  - Nature histologique (cancer bronchiolo-alvéolaire)
- Risque de faux positifs : maladies inflammatoires ou infectieuses

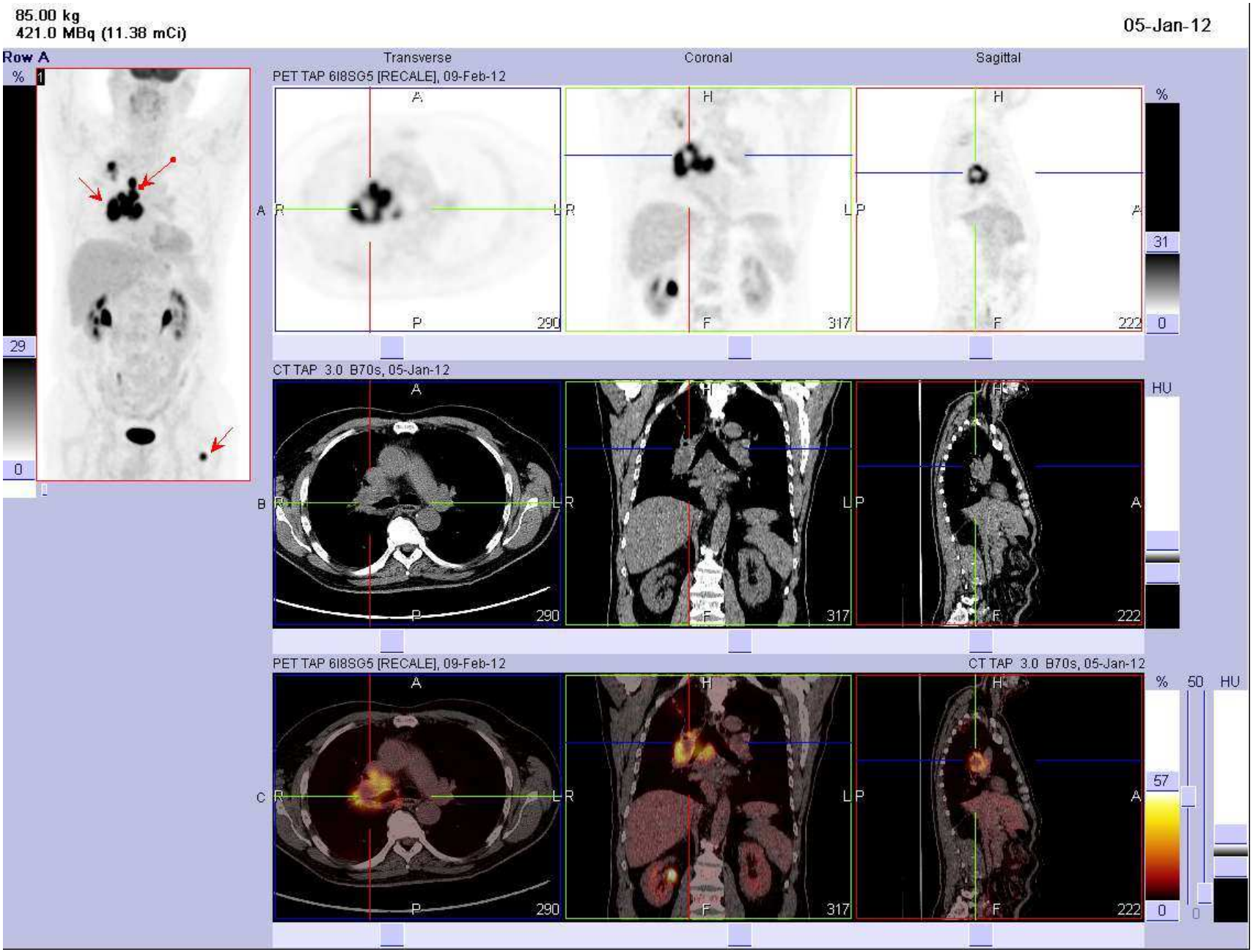
85.00 kg
421.0 MBq (11.38 mCi)
05-Jan-12
Row A
%
29
0
Transverse
Coronal
Sagittal
PET TAP 6I8SG5 [RECALE], 09-Feb-12
A
R
L
P
290
H
F
317
222
31
CT TAP 3.0 B70s, 05-Jan-12
HU
B
C
57
50

Imagerie 18FDG TEP en Gastroentérologie

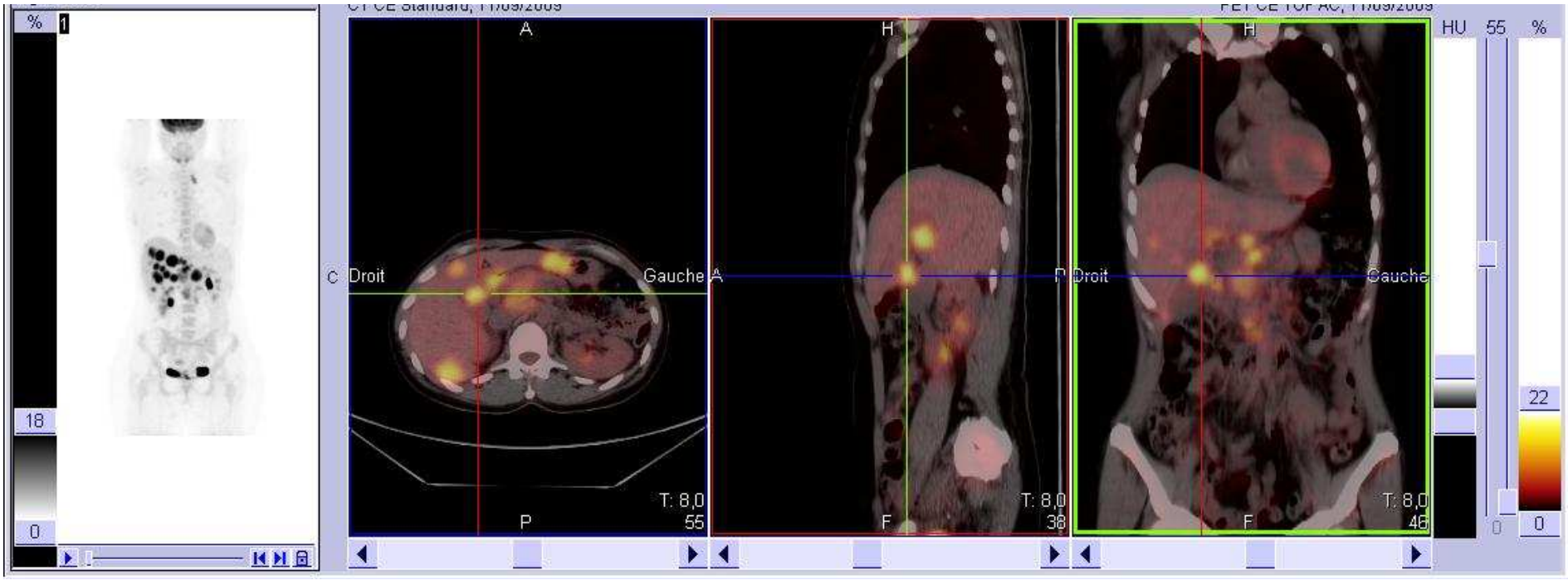

Hindawi Publishing Corporation
Journal of Oncology
Volume 2012, Article ID 370272, 8 pages
doi:10.1155/2012/370272

Review Article

FDG-PET in Follicular Lymphoma Management

C. Bodet-Milin,[1] T. Eugène,[1] T. Gastinne,[2] E. Frampas,[3]
S. Le Gouill,[2] and F. Kraeber-Bodéré[1]

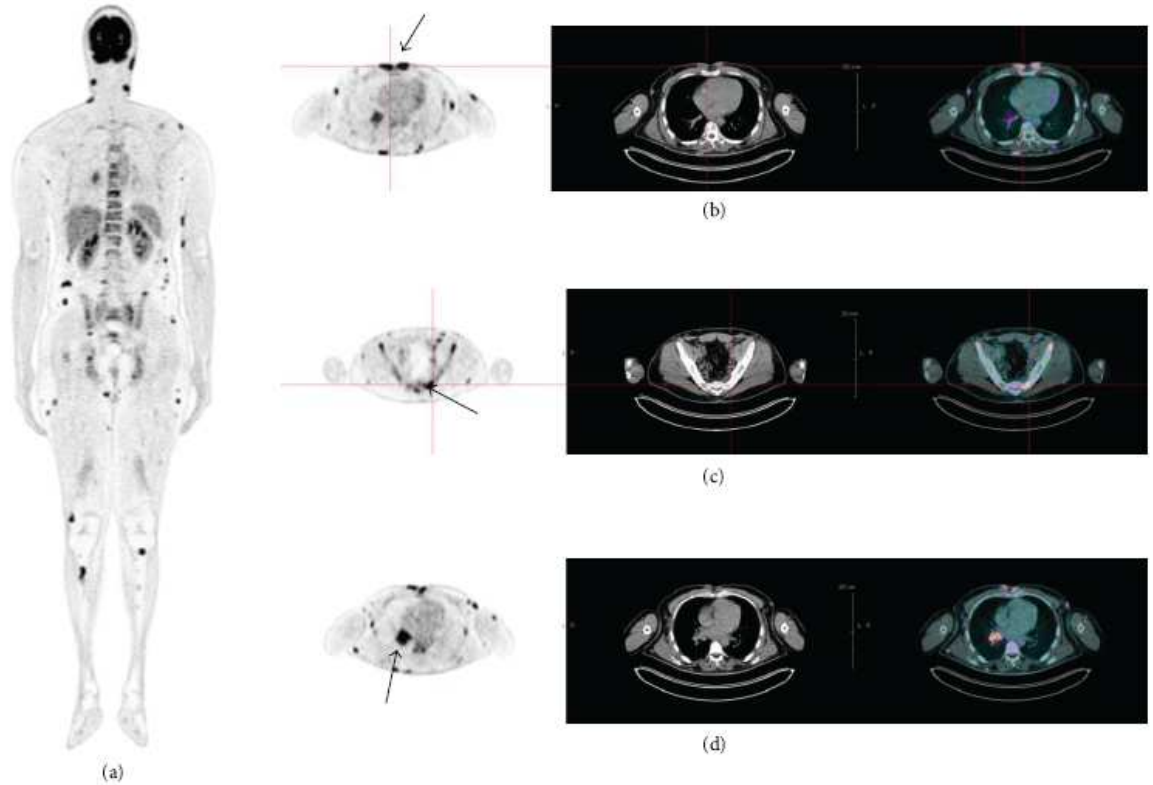

Figure 1: The FDG PET/CT images of a patient with rapidly progressive cutaneous follicular lymphoma presenting general signs (a). CT scans showed cutaneous nodes and hilar lymph nodes. Bone marrow biopsy was negative. FDG PET/CT was realised in order to detect systemic lymphoma and to guide biopsy to detect aggressive transformation. FDG PET/CT shows high levels of fixation in subcutaneous nodes, especially in presternal area (with maximal SUV of 25) (b), in supra-and infradiaphragmatic lymph nodes (c) and in focalized bone foci (d). Biopsy realised in presternal area confirmed aggressive transformation of FL.

Hindawi Publishing Corporation
Journal of Oncology
Volume 2012, Article ID 370272, 8 pages
doi:10.1155/2012/370272

Review Article

FDG-PET in Follicular Lymphoma Management

C. Bodet-Milin,[1] T. Eugène,[1] T. Gastinne,[2] E. Frampas,[3]
S. Le Gouill,[2] and F. Kraeber-Bodéré[1]

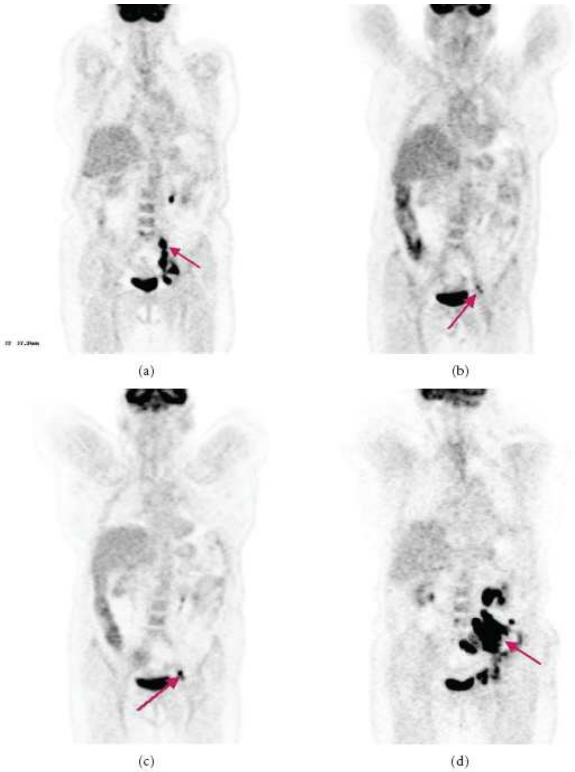

Figure 2: FDG PET/CT imaging of a patient with a stage 2 FL in relapse, treated by RAIT in a phase I/II protocol using fractioned ^{90}Y-epratuzumab with a partial metabolic response at 6 weeks and 3 months after RIT and who experienced relapse 6 months after RAIT. Figure 1(a) shows the FDG PET/CT image before RAIT with accumulation of FDG in lomboaortic, iliac, and inguinal nodes. Figures 1(b) and 1(c) show the FDG PET/CT images realised 6 weeks and 3 months after RIT, showing a residual uptake of FDG in left iliac nodes. Figure 1(d) shows the FDG-PET images realised 6 months after RIT with pathologic accumulation of FDG in lombo-aortic, iliac and inguinal nodes confirming clinical suspicion of relapse.

Limites TEP 18 FDG

- Faux positifs:
  - Infection, inflammation (sarcoïdose, tuberculose..)
  - Délai trop court après la radiothérapie

- Faux négatifs:
  - Hyperglycémie
  - Certains cancers (Cancer bronchoalvéolaire)
  - Interaction médicamenteuse (délai trop court après la chimiothérapie)

TEP FDOPA

Imagerie TEP ^{18}F DOPA

- Les tumeurs neuroendocrines bien différenciées ont la capacité de capter, décarboxyler et de stocker dans des granules de sécrétion
  l'acide aminé dihydroxyphénylalanine (DOPA).
  - Essentiellement Tumeurs d
    anciennement appelées « c

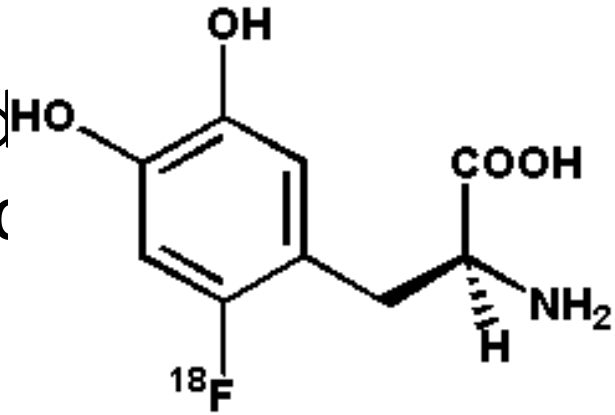

Imagerie TEP ^{18}F DOPA Indications en cancérologie

- Tumeurs neuroendocrines:
  - Digestives (surtout les tumeurs du grêle)
  - Paragangliomes
  - Phéochromocytomes

Distribution physiologique de la F-DOPA

noyaux gris centraux cérébraux
vésicule biliaire
pancréas
duodenum
Elimination urinaire

Réalisation de l’examen

- Patient à jeun de 6 heures mais hydratation correcte
- Injection IV de 4MBq /Kg de 18F DOPA
- Acquisitions précoce 5 mn et à 1 heure après injection

J Clin Endocrinol Metab, April 2009, 94(4):1295–1301

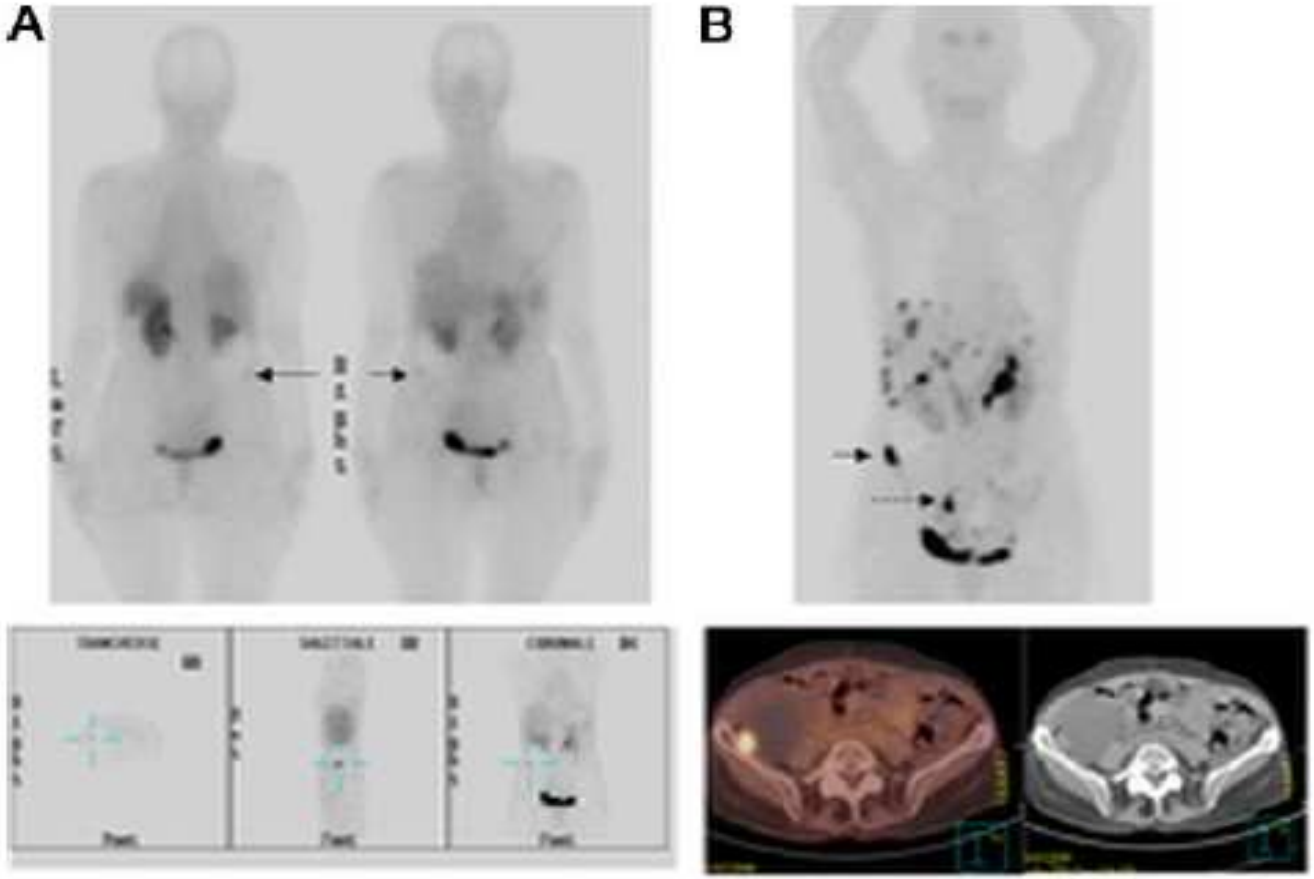

FIG. 1. Corresponding to patient 6 in Table 2, suspicion of residual lesions after surgery for peritoneal metastases in a patient with previously resected ileal carcinoid tumor. A, SRS with only one doubtful site of weak uptake at the periphery of a large cyst of the right kidney (*arrow*). B, FDOPA PET/CT positive for multiple sites of peritoneal carcinomatosis in the periphery of the liver, the periphery of the cyst of the right kidney (*arrow*), and the right side of the pelvis (*dotted arrow*).

Imagerie TEP 18F-Choline

- La choline est un composant des phospholipides membranaires

- Indications de l'imagerie TEP 18F Choline:
  - Cancers de la prostate
  - Carcinome hépatocellulaire

Imagerie TEP 18F-Choline

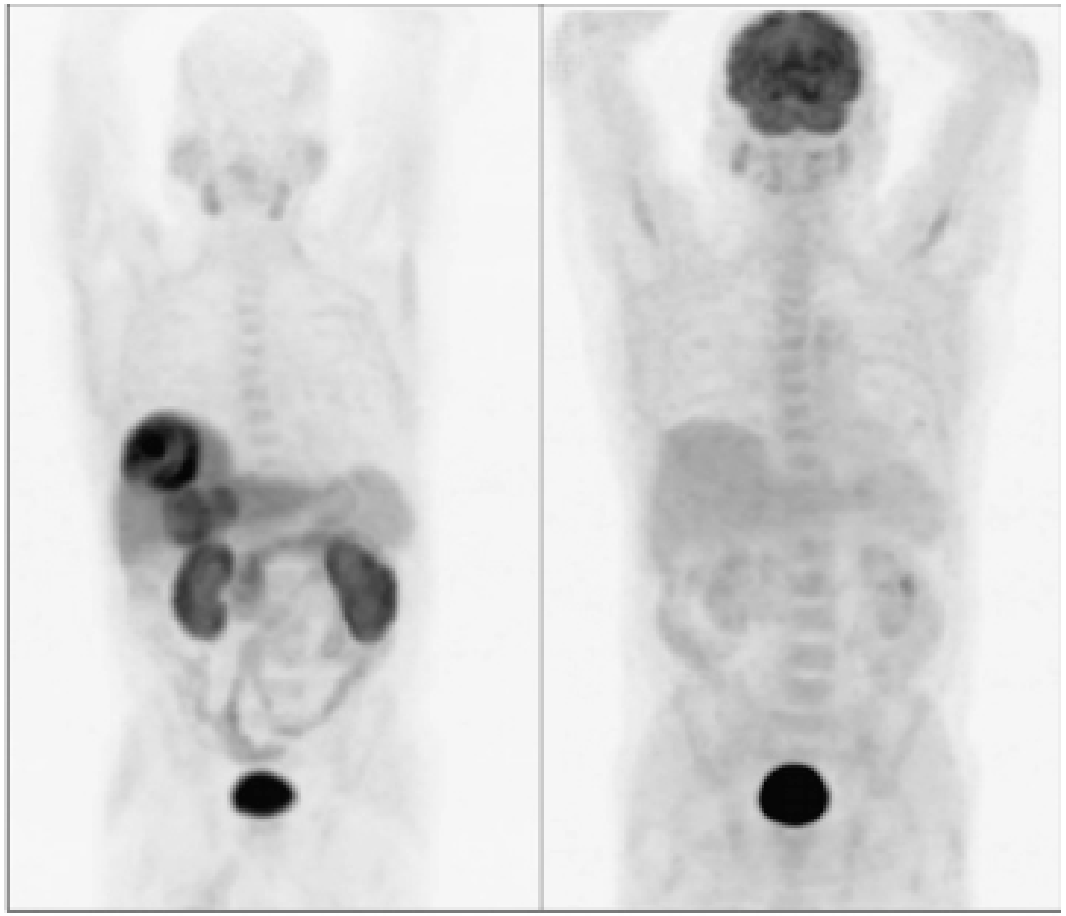

En conclusion

- Nouveaux traceurs TEP
- Imagerie TEP dans le suivi après traitement

- Place de la TEP pour le traitement en radiothérapie conventionnelle des cancers: car elle permettra de centrer les champs d'irradiation des cancers selon les zones tumorales où la fixation du traceur est élevée.