L3 / UE Cancérologie

• Enseignement transversal des bases de la cancérologie

• Adresse web du site de l'enseignement:
sur la plate-forme **http://moodle.sorbonne-paris-cite.fr/** ,
aller à *enseignements/cancérologie/UE cancérologie L3*,

ou directement à :
http://moodle.sorbonne-paris-cite.fr/course/view.php?id=10
Vous pouvez voir tous les contenus en choisissant une connexion « anonyme » ou bien vous créer un compte

- le programme
- les cours au fur et à mesure
- les ED en ligne
- les modalités de l'examen

- **Cours**

17 cours magistraux de 1h ou 2h, dont certains pluridisciplinaires

- **ED d'anatomie pathologique, obligatoire**

à préparer en ligne avant la restitution en ED en salle du 15/10/2013 et 16/10/2013; pages web ou fichiers .doc à télécharger; cet ED est au programme de l'examen (possible photo à légender…)

- **ED de sémiologie, obligatoire**

à préparer en ligne avant la restitution en ED en salle du 21/10/2013 et 23/10/2013; est au programme de l'examen

- **Modalités d'examen**

Durée : **1h30**

2 questions rédactionnelles de 30mn chacune, avec déroulé d'une observation impliquant plusieurs disciplines (2/3 de la note totale de l'UE)

30 QCM pendant 30 minutes (1/3 de la note totale de l'UE)

Objectifs de l'enseignement

- Principes de bases de la biologie des tumeurs

- Sémiologie des tumeurs

- Principes du diagnostic anatomo-pathologique et radiologique en cancérologie

- Bases fondamentales des traitements non chirurgicaux des cancers (radiothérapie, chimiothérapie, traitements ciblés)

- Synthèse et préparation à l'examen

Principes du diagnostic anatomo-pathologique des tumeurs. Classification des tumeurs et pseudo-tumeurs

Philippe Bertheau
Service de Pathologie
Hôpital Saint-Louis, Paris

Cours UE cancérologie 2013-2014

Tuméfactions, Masses … (localisées)

Evolution rapide

hématome, œdème localisé, abcès …
(exceptionnellement tumeur maligne)

Evolution prolongée

Pseudo-tumeurs : inflammatoires, malformatives, dystrophiques

Tumeurs :
- bénignes
- malignes (= cancer)

Circonstances de découverte des tumeurs

une tuméfaction

Une toux ...

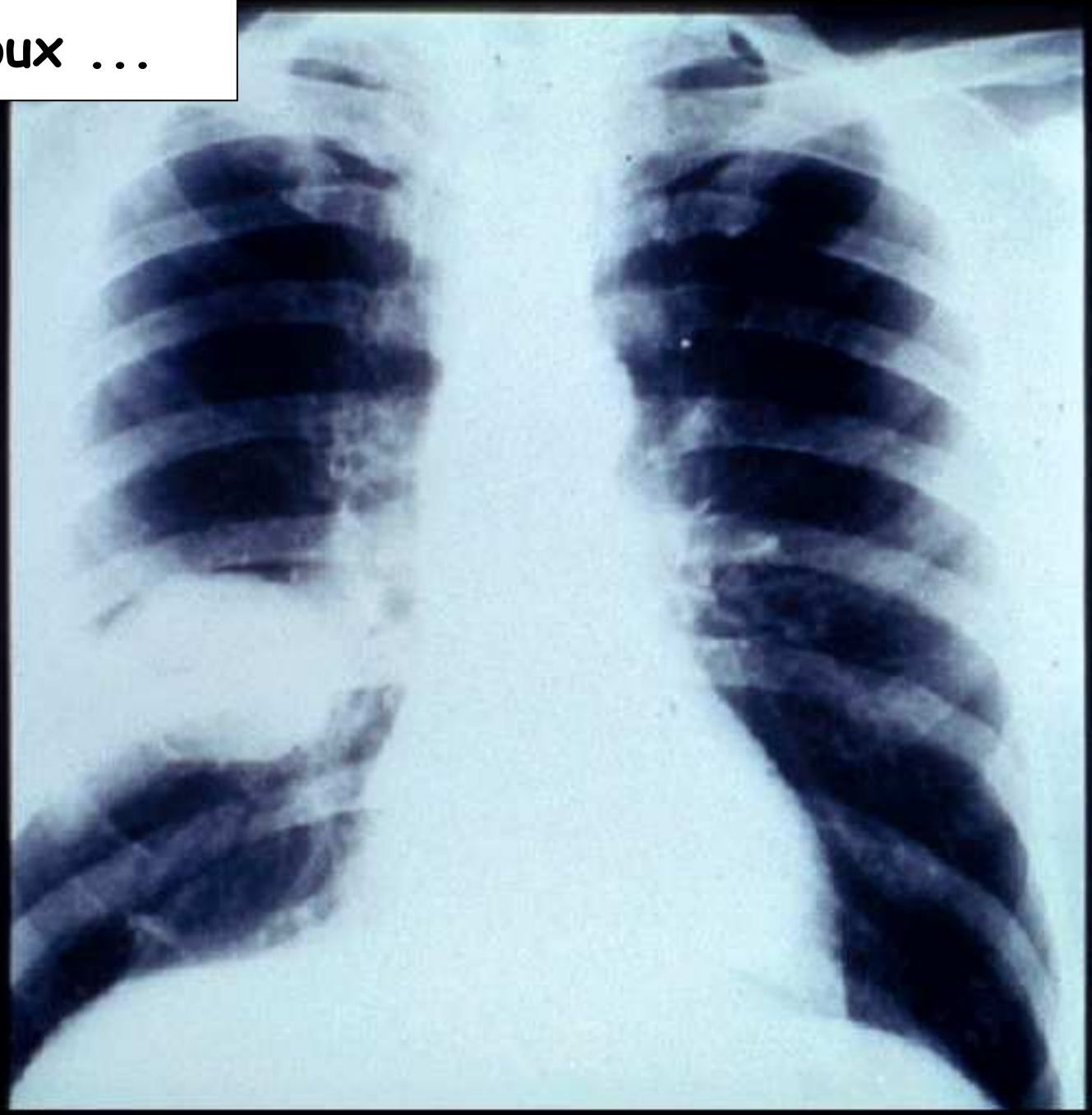

Une toux ...

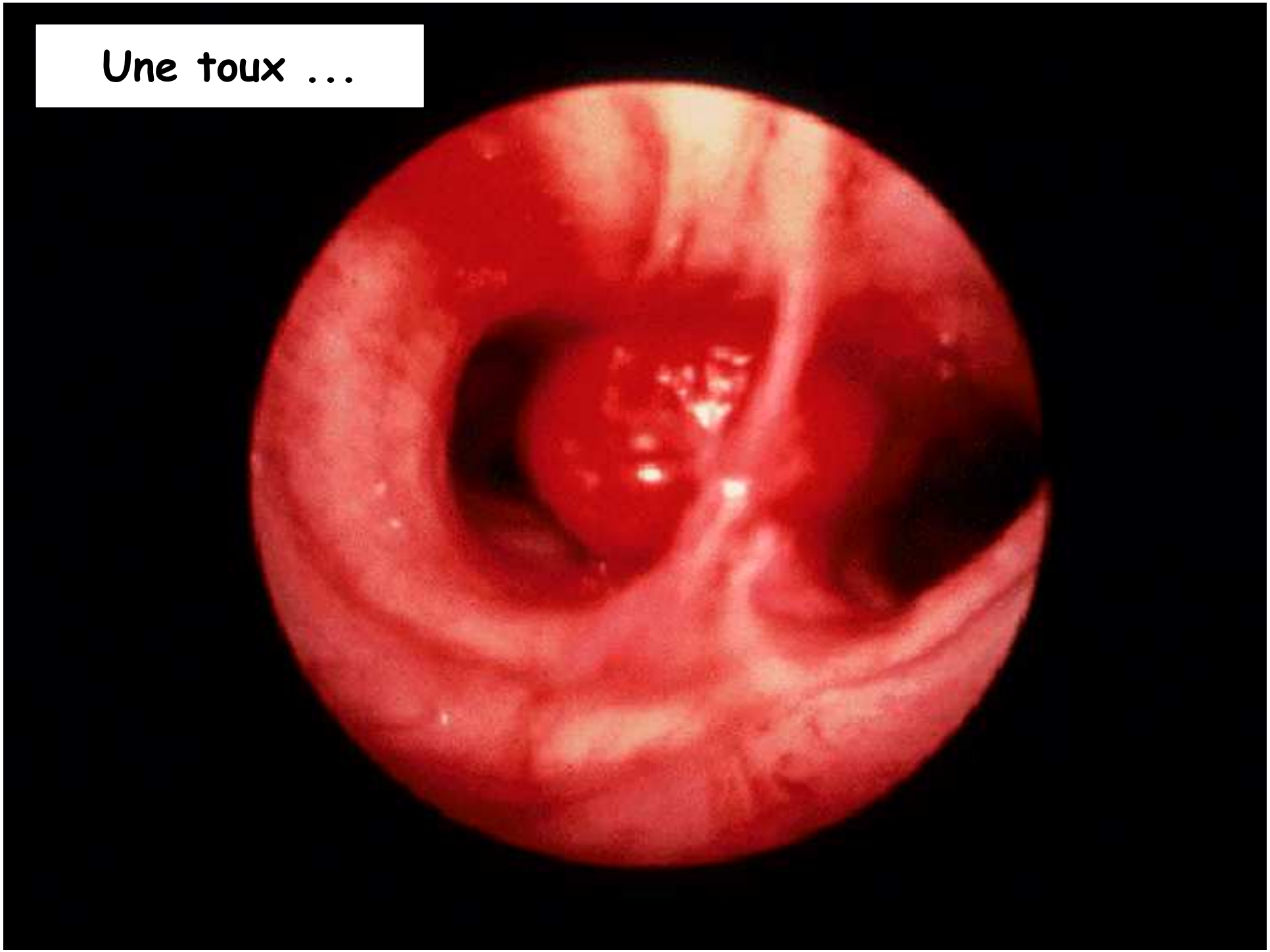

Une altération de l'état général
Des douleurs
Un syndrome compressif
Une hémorragie
Une diminution de la fonction d'un organe
Des troubles métaboliques

……..

Dépistage cancer du sein

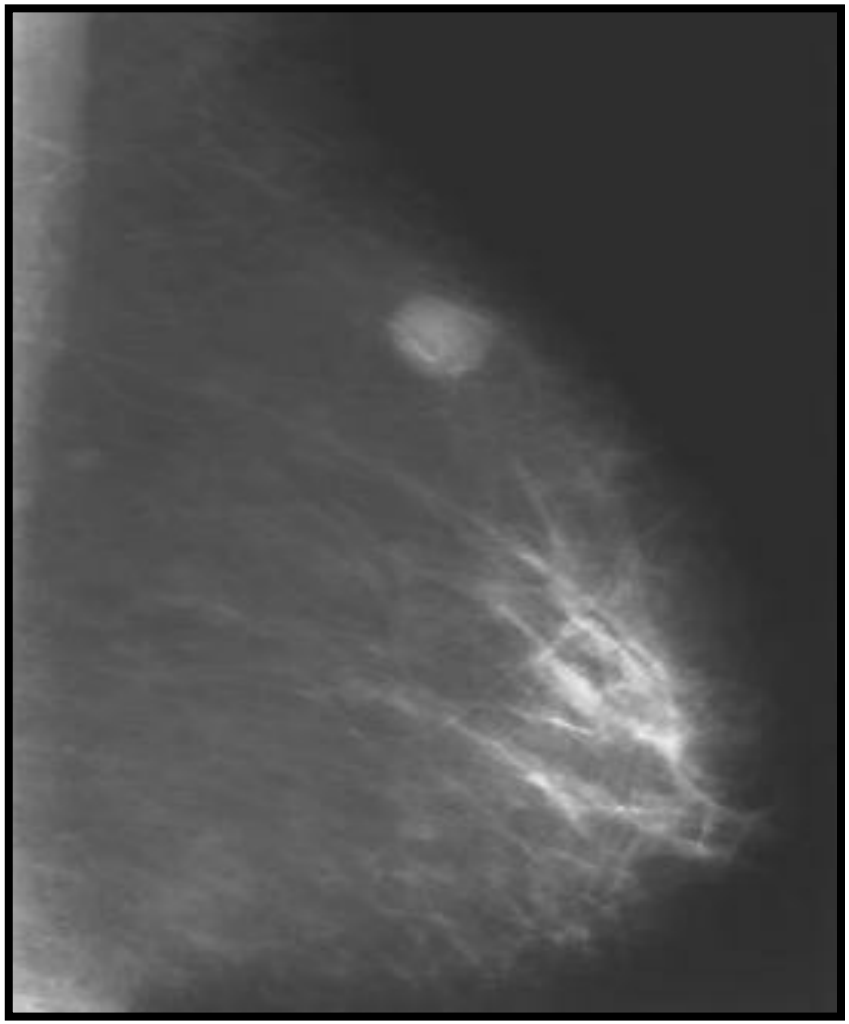

Dépistage cancer du col utérin

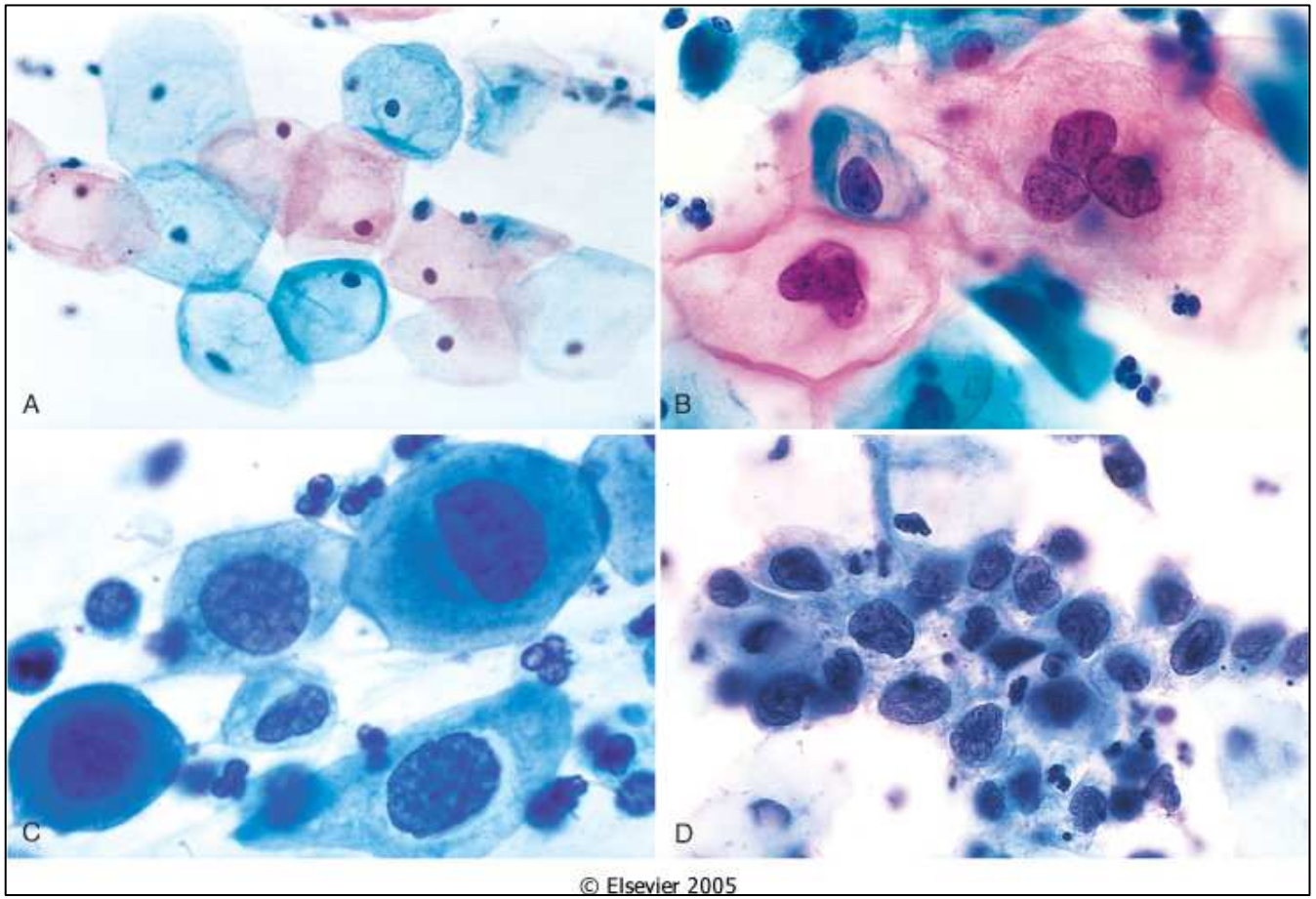

Tumeur = néoplasme = néoplasie

↓

"toute nouvelle formation tissulaire issue d'une prolifération cellulaire anormale ressemblant (plus ou moins) au tissu normal aux dépens duquel elle s'est développée, qui a tendance à persister et à s'accroître et qui échappe aux règles biologiques de la croissance et de la différenciation cellulaire".

Le **diagnostic de bénignité ou de malignité** :

- plusieurs paramètres clinico-radiologiques (examen clinique, biologique, radiologique…)

- mais les critères anatomo-pathologiques sont en règle les plus importants (seul le compte-rendu anatomo-pathologique fait la preuve du cancer = « preuve histologique »)

- les notions de bénignité et de malignité comportent encore des incertitudes pour certains types de tumeurs : nécessité de suivre les patients …

Evolution spontanée des tumeurs

Bénignes :

- augmentation de volume lente (années ou plus)
- pas de décès, sauf exceptions

Malignes :

- augmentation de volume plus rapide (mois)
- si pas de traitement, presque toujours décès suite à ...

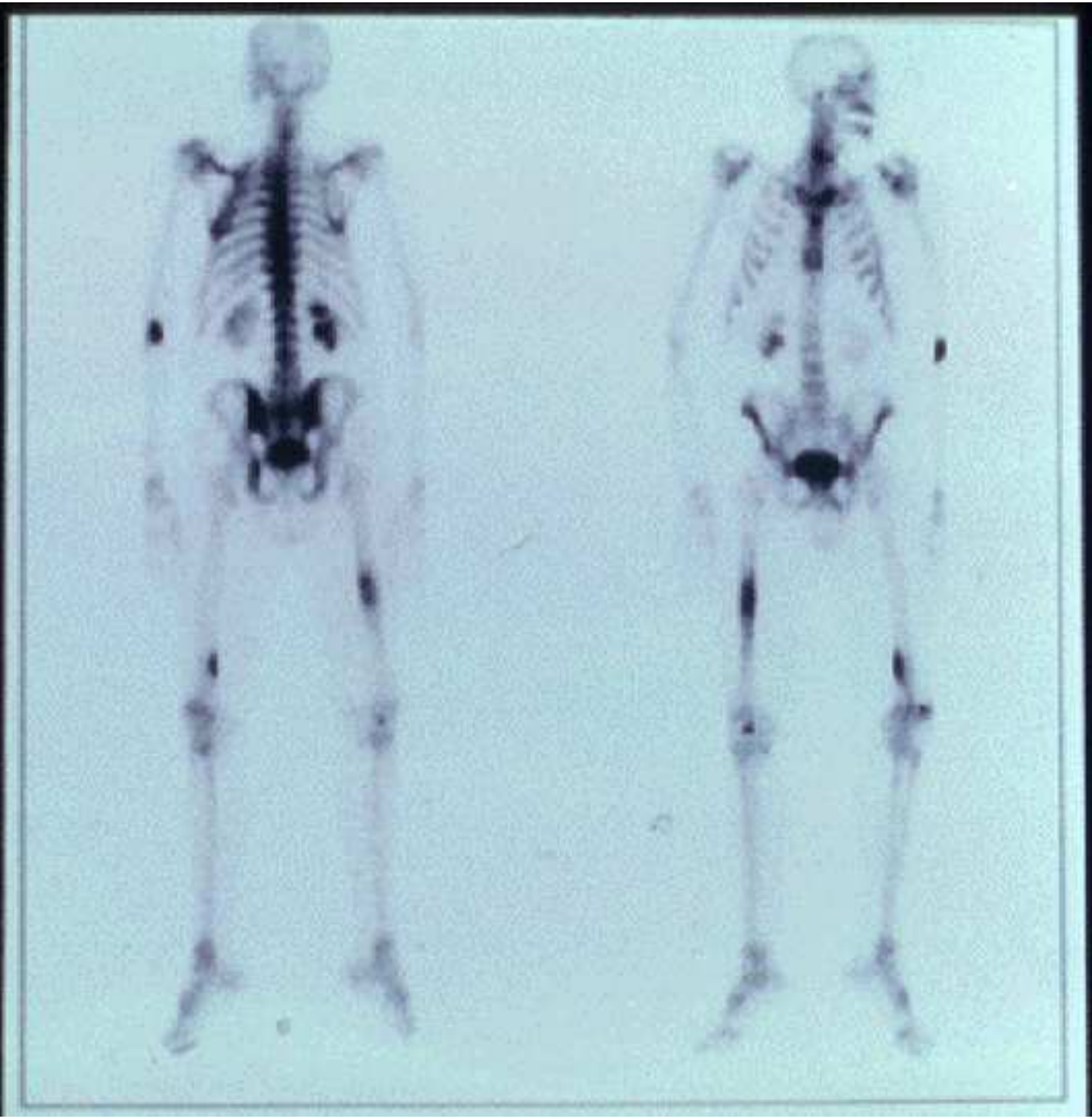

Classification anatomo-pathologique des tumeurs

Principe général de la terminologie

Les tumeurs sont dénommées

en fonction du tissu auquel elles ressemblent
(de façon plus ou moins caricaturale)

et non en fonction de l'organe dans lequel elles se développent

La classification des tumeurs bénignes et malignes

Principales catégories

- tumeurs épithéliales (~80%)
- tumeurs conjonctives
- tumeurs à différenciation nerveuse ou mélanique
- tumeurs embryonnaires et germinales
- tumeurs diverses

Tumeurs épithéliales

- papillomes
- carcinomes épidermoïdes

tumeurs urothéliales

- adénomes
- adénocarcinomes

Epithéliums

de revêtement

stratif non kér

stratif kér

urothélium

simple et pseudo strat

glandulaires

exocrine

endocrine

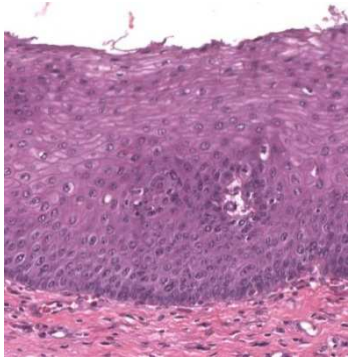

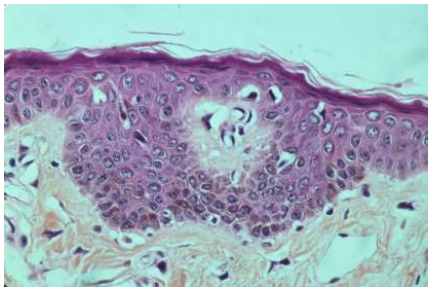

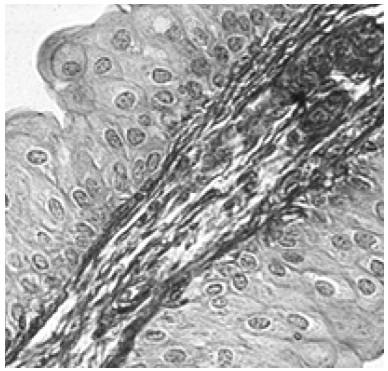

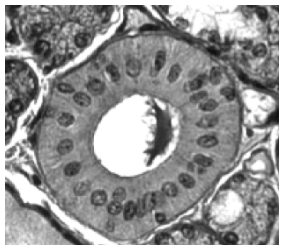

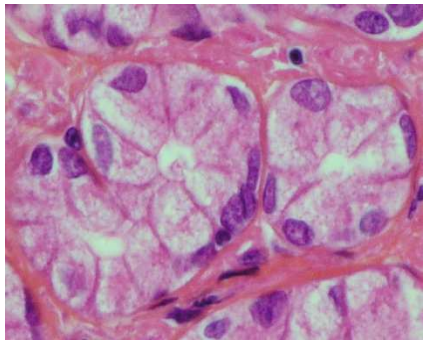

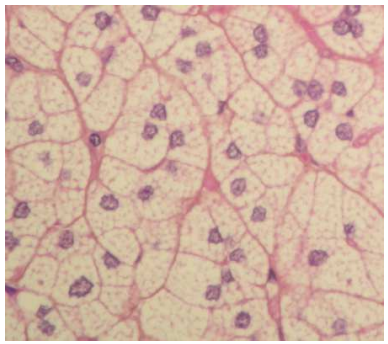

2- Tumeurs conjonctives

Différenciation	Evolution	
	Bénignes	Malignes
Fibroblastique	Fibromes	Fibrosarcomes
Adipeuse	Lipomes	Liposarcomes
Musculaire lisse strié	Léiomyomes Rhabdomyomes	Léiomyosarcomes Rhabdomyosarcomes
Osseuse	Ostéomes Crâne++ Ex ostéome éburné, fait d'os compact, svt secondaire à lésion inflammat type sinusite ; palais=torus palatinus Ostéochondromes (métaph os longs, ossif enchondrale)	Sarcomes ostéogéniques
Cartilagineuse	Chondromes	Chondrosarcomes
Vasculaire	Angiomes *hémangiopéricytome*	Angiosarcomes *hémangiopéricyt. malin*
Fibrohistiocytaire	Histiocytofibromes	Histiocytofibromes malins
Lymphoïde et hématopoïetique		Lymphomes *leucémies*

3 - TUMEURS A DIFFERENCIATION NERVEUSE OU MELANIQUE

Différenciation	Evolution	
	Bénigne	Maligne
Schwannienne	Schwannomes *Neurofibromes* (?)	Schwannomes malins
Méningée	Méningiome	*Méningiome anaplasique*
Gliale : astrocytaire et oligodendrocytaire	Astrocytomes Oligodendrogliomes	Astrocytomes anaplasiques Oligodendrogliomes malins Glioblastomes
Neuronale et neurogliale	*Ganglioneuromes*	Tumeurs neuroépithéliales Neuroblastomes Sarcomes d'Ewing
Mélanique	Naevus naevocellulaires	Mélanomes malins

4 - TUMEURS EMBRYONNAIRES ET GERMINALES :

Différenciation ou type	Evolution	
	Bénigne	Maligne
Germinale		Séminomes
Embryonnaire	Tératomes (=dysembryomes) matures	Tératomes immatures Carcinomes embryonnaires
Blastémateuse		Néphroblastomes Hépatoblastomes Pneumoblastomes
Placentaire ou vitelline		Choriocarcinomes Tumeurs vitellines

5 - TUMEURS DIVERSES :

Différenciation	Evolution	
	Bénigne	Maligne
Paraganglionnaire médullosurrénalienne	Paragangliome Phéochromocytome	Paragangliome malin Phéochromocytome malin
Notochordale		Chordome
Synoviale (?)		Synovialosarcome

Les classifications actuelles

- Plus seulement anatomo-pathologiques
- Aussi moléculaires…

Classification moléculaire des cancers du sein

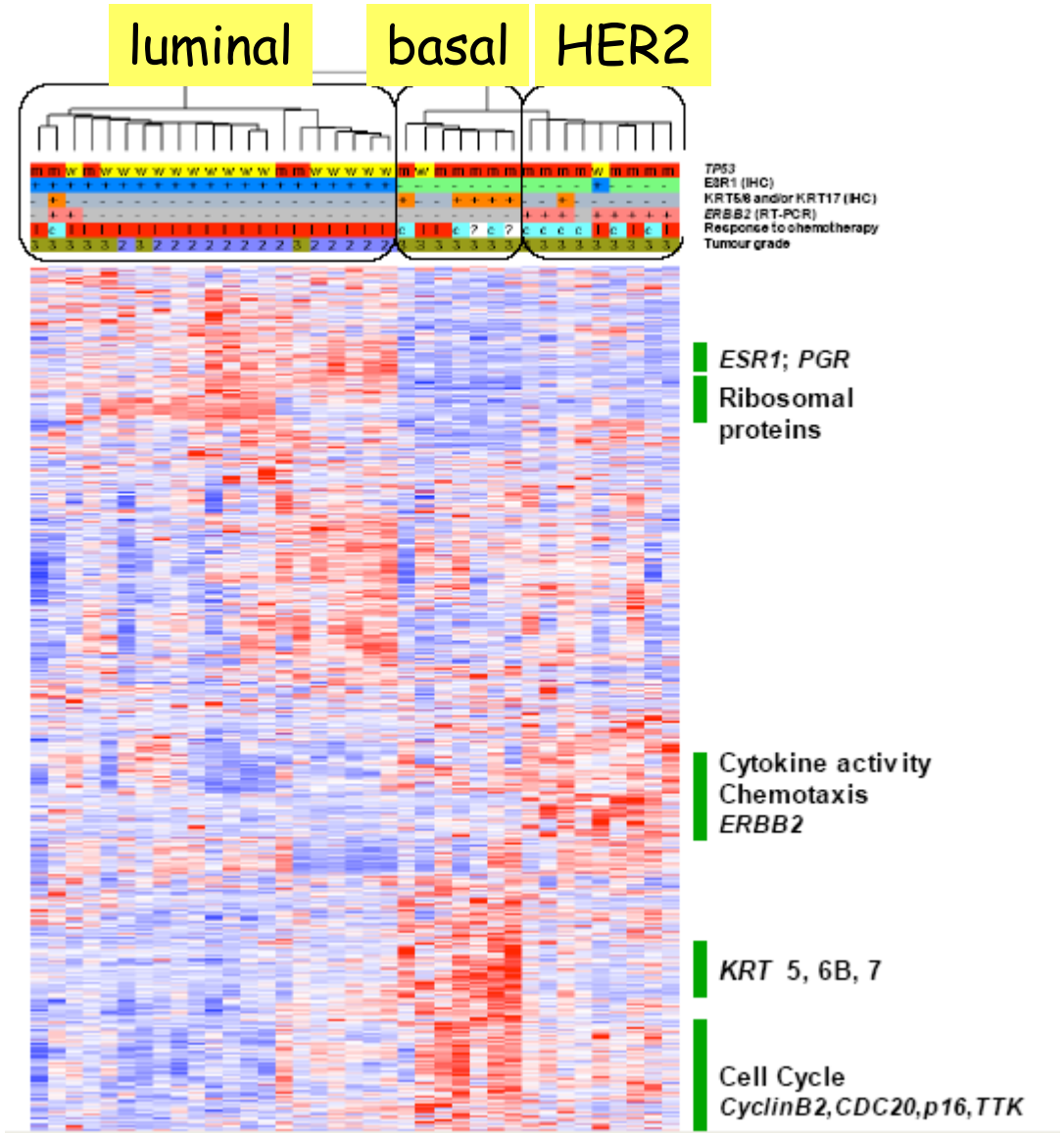

Principes généraux
de description des tumeurs
en anatomie pathologique

1- La macroscopie

Examen à l'œil nu, étape clef pour choisir les zones que l'on techniquera et que l'on regardera au microscope

- poids, taille
- consistance, couleur
- homogène, hétérogène
- forme :
  - dans un organe creux : lésion polypoïde, plane, ulcérée, infiltrante
  - dans un organe plein : nodule, masse
- limitation

Formes des tumeurs dans les organes creux

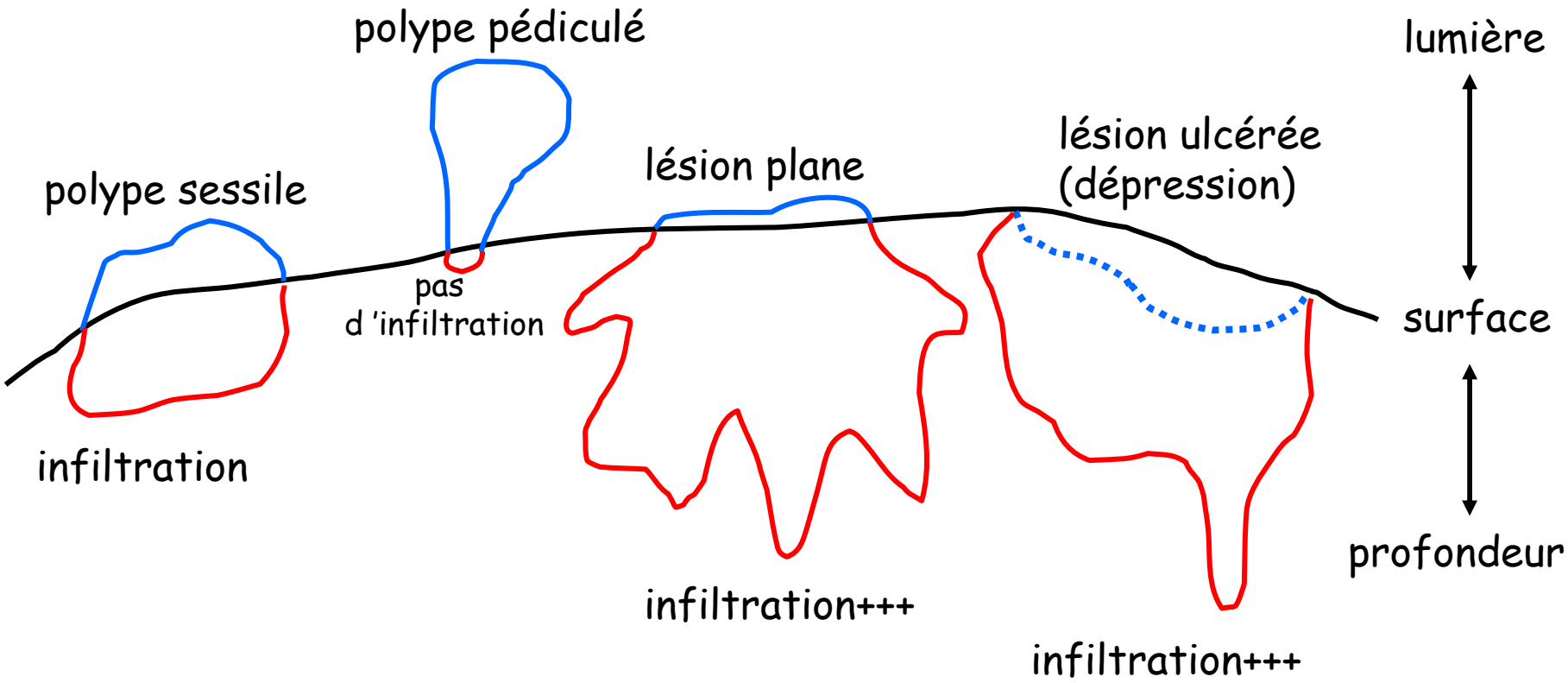

Polype = lésion en saillie à la surface d'une muqueuse

Polype pédiculé

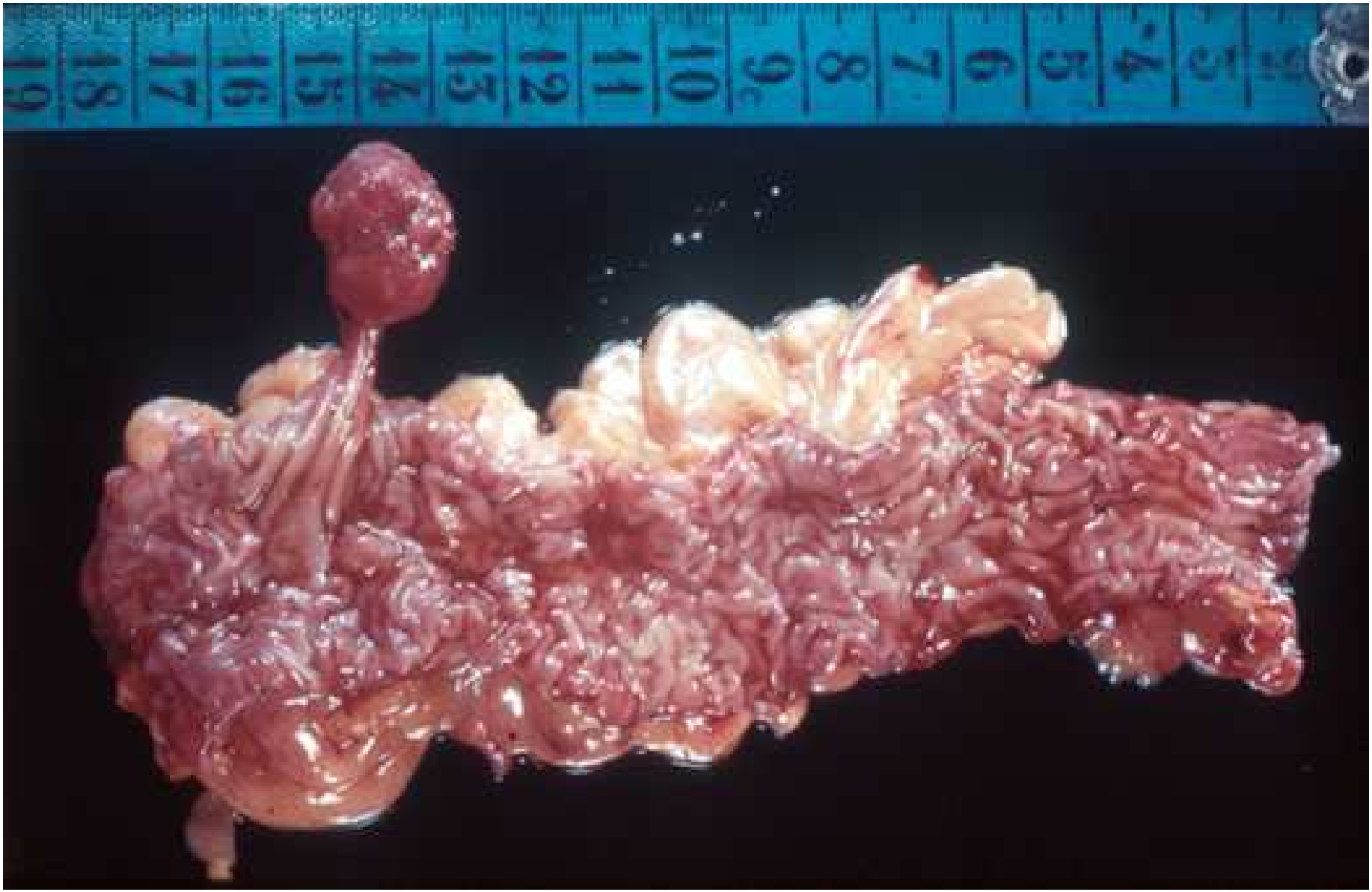

Polype villeux

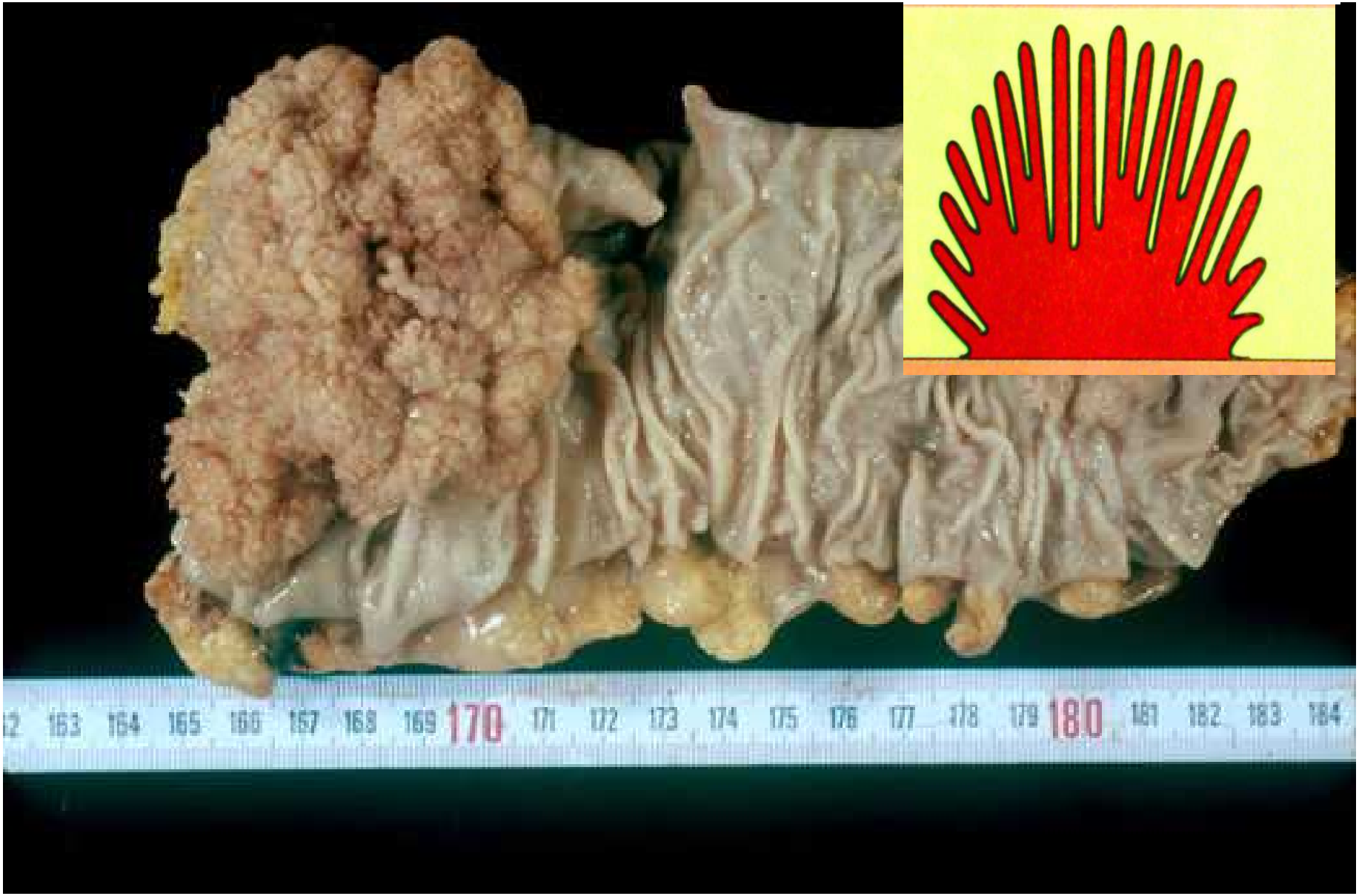

tumeur ulcérée

Tumeur ulcéro-bourgeonnante, circonférentielle

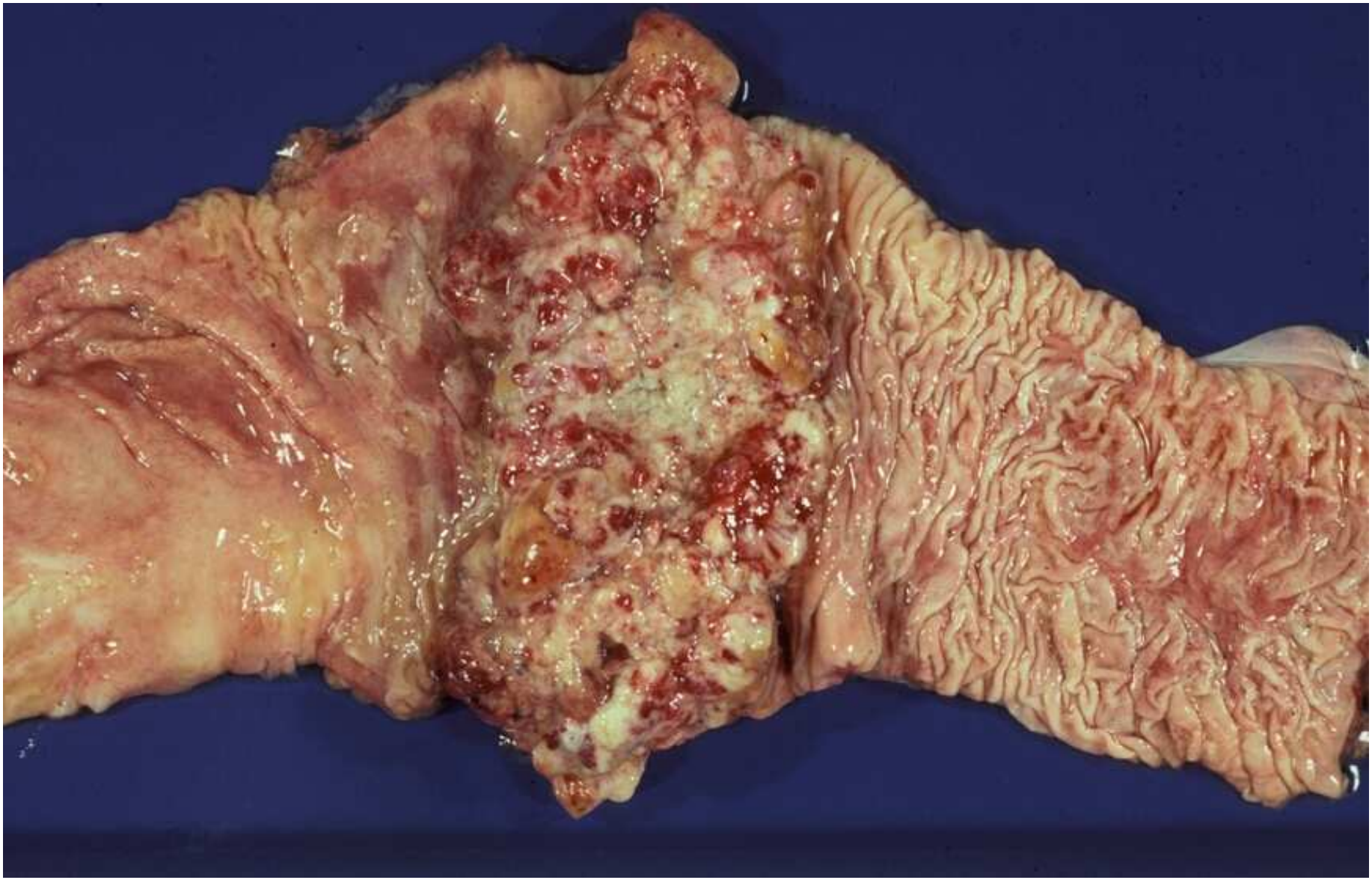

Une sténose tumorale

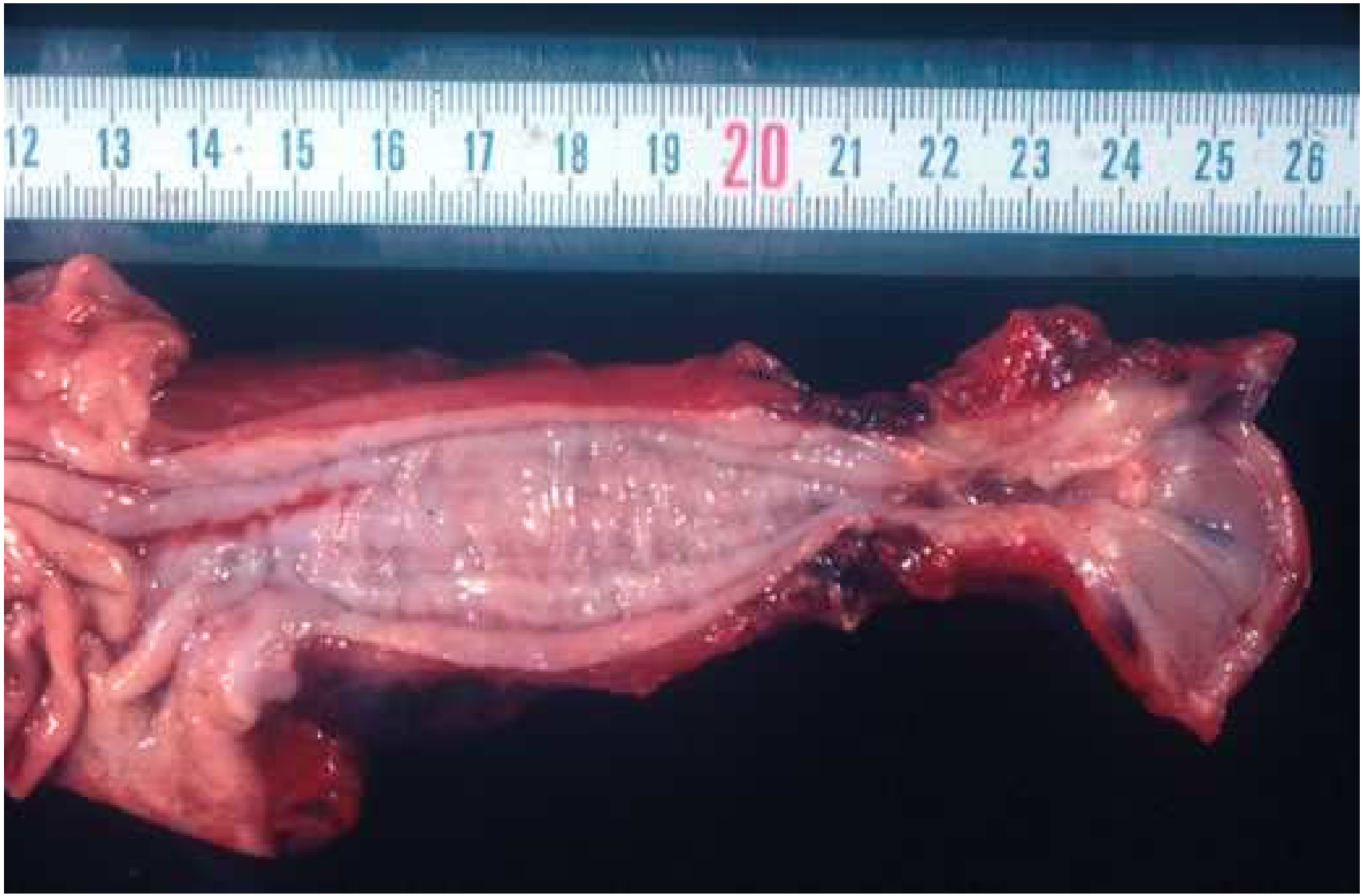

Formes des tumeurs dans les organes pleins

nodule bien limité
+ capsule



nodule mal limité



20
21
22
23
24
55
097

53 54 55 56 57 58 59 60 61 62 63 64 65 66 67 68 69

123
124
125
126
127
128
129
130
131
132

2- L 'examen microscopique

Les composants d 'une tumeur :

- les **cellules tumorales qui prolifèrent** : leur aspect cytologique (noyaux, cytoplasmes, mitoses) et leur agencement dans l 'espace (= architecture)

- le **tissu conjonctif de soutien** : fibroblastes, vaisseaux, éléments inflammatoires… (= stroma dans les tumeurs malignes)

Exemple : adénocarcinome

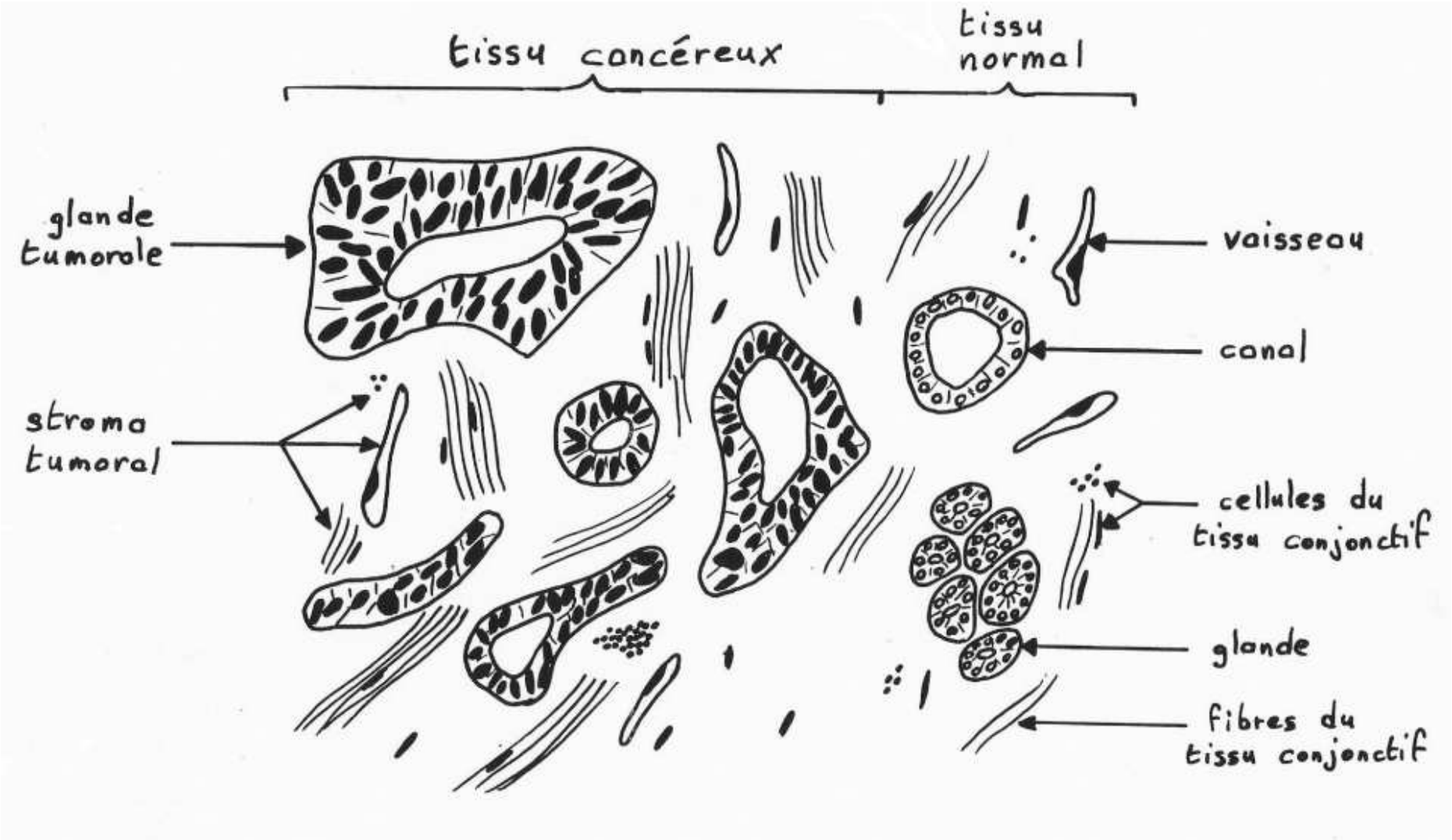

Cancer du colon (faible grossissement)

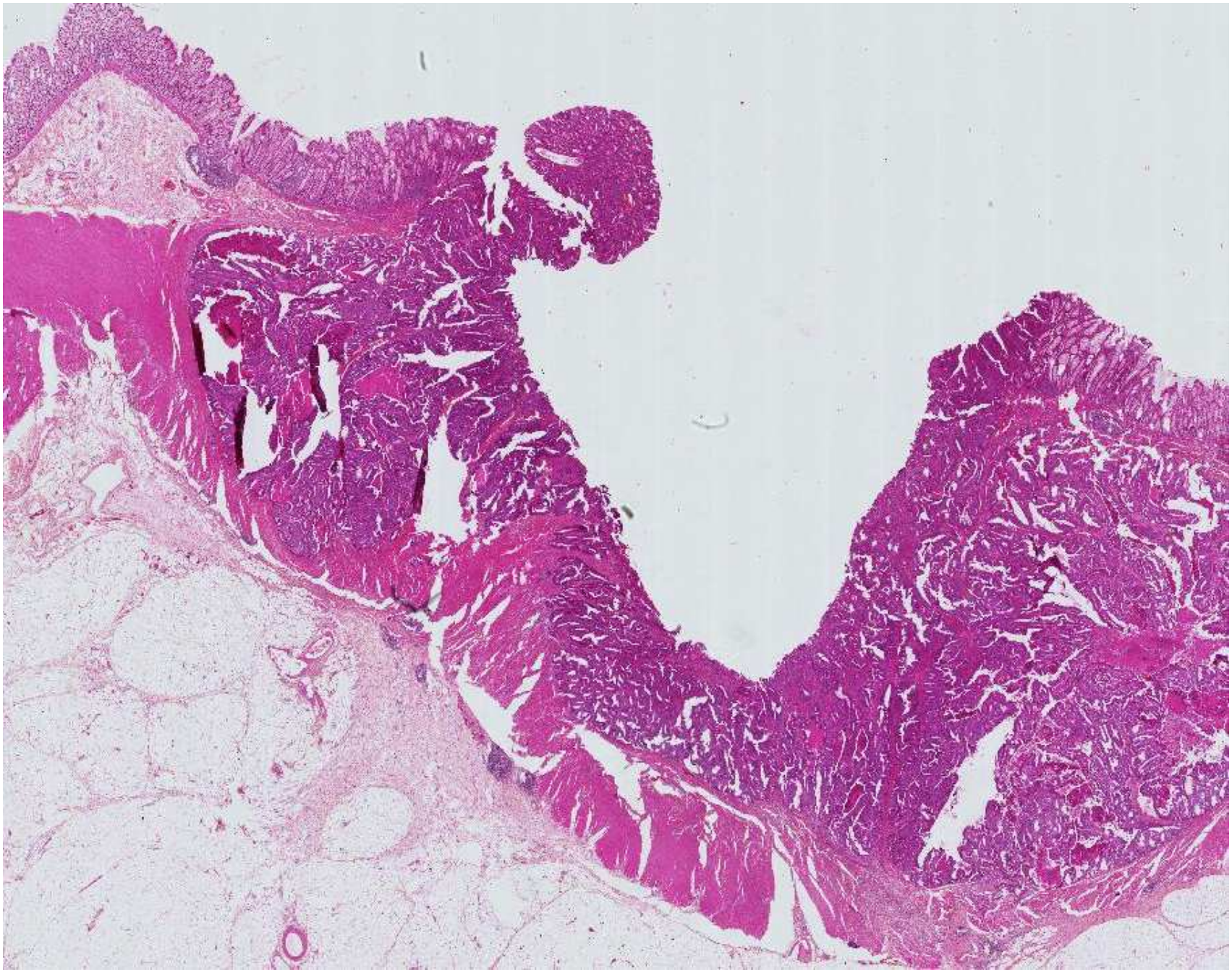

Muqueuse colique normale

Cancer du colon (fort grossissement)

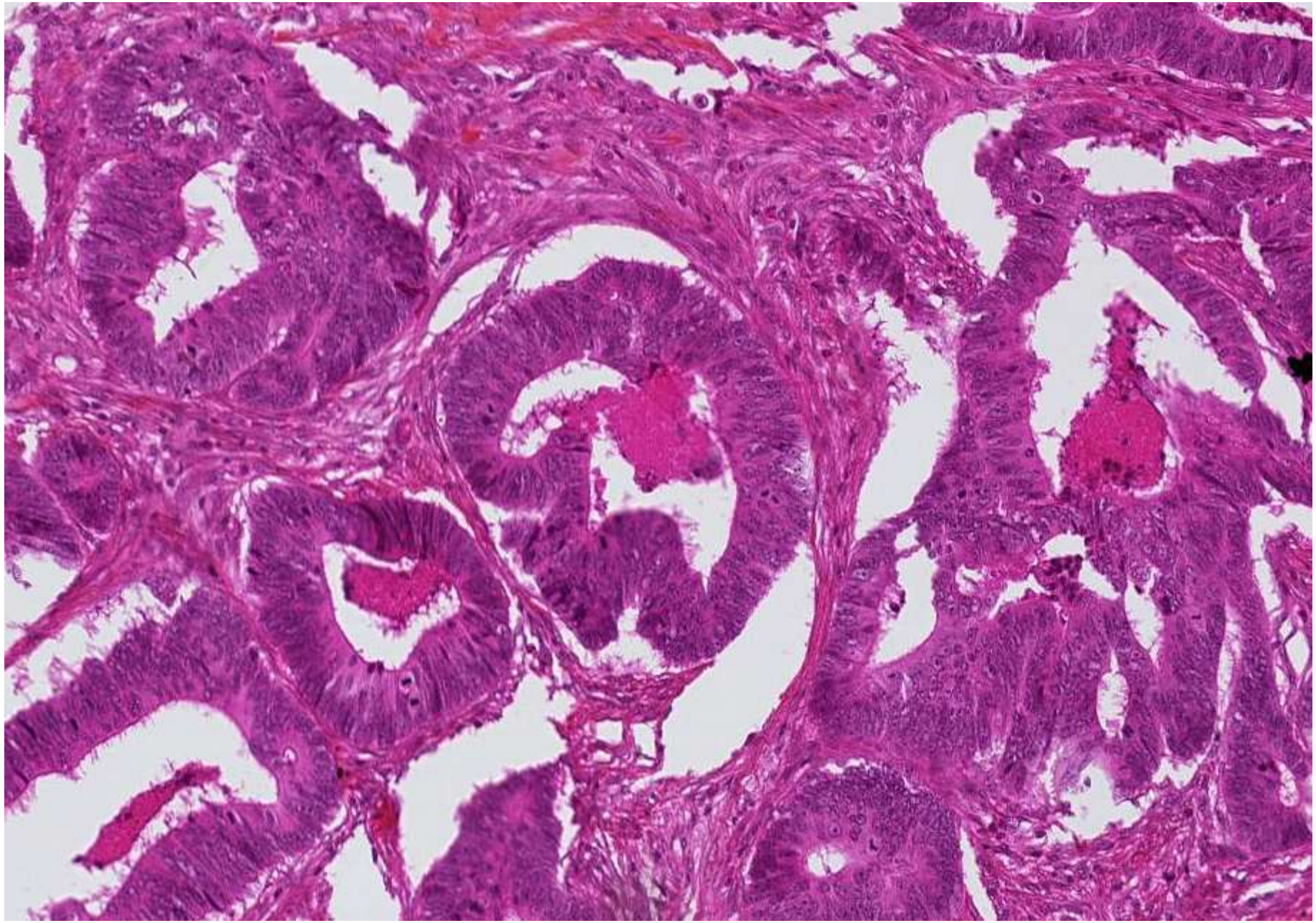

Les techniques complémentaires

Au laboratoire de Pathologie :

- immunohistochimie +++
- hybridation *in situ*
- microscopie électronique

Dans les autres laboratoires du plateau médico-technique :

- analyses moléculaires +++ (voir autres cours…)
- cytogénétique

Aspects macroscopiques et microscopiques des tumeurs bénignes et malignes

Les tumeurs bénignes

Caractères macroscopiques
Bien limitées parfois encapsulées
Refoulent les tissus de voisinage sans les détruire

Caractères microscopiques
Cytologie semblable ou très proche des cellules normales
Architecture très proche du tissu normal

Caractères évolutifs
Développement local, restant cantonnées au tissu d'origine
Croissance lente (mais parfois volumineuses)
Pas de récidive après exérèse totale de la tumeur
Evolution habituelle favorable, rarement grave :
- Locales : Compression des structures de voisinage (schwannome)
- Générale : Sécrétion endocrine (adénome parathyroïdien)

TUMEURS MALPIGHIENNES BENIGNES : PAPILLOMES

- **Tumeurs végétantes, exophytiques, en saillie sur le plan du revêtement d 'origine**

- **Il associe :**
  - **Hyperpapillomatose**
  - **Hyperacanthose**
  - **Hyperkératose**

- **Le papillome est une tumeur cutanée ou muqueuse. Il est fréquemment d 'origine virale, lié à un virus du groupe HPV (Human Papilloma Virus).**

Papillome de l ’amygdale

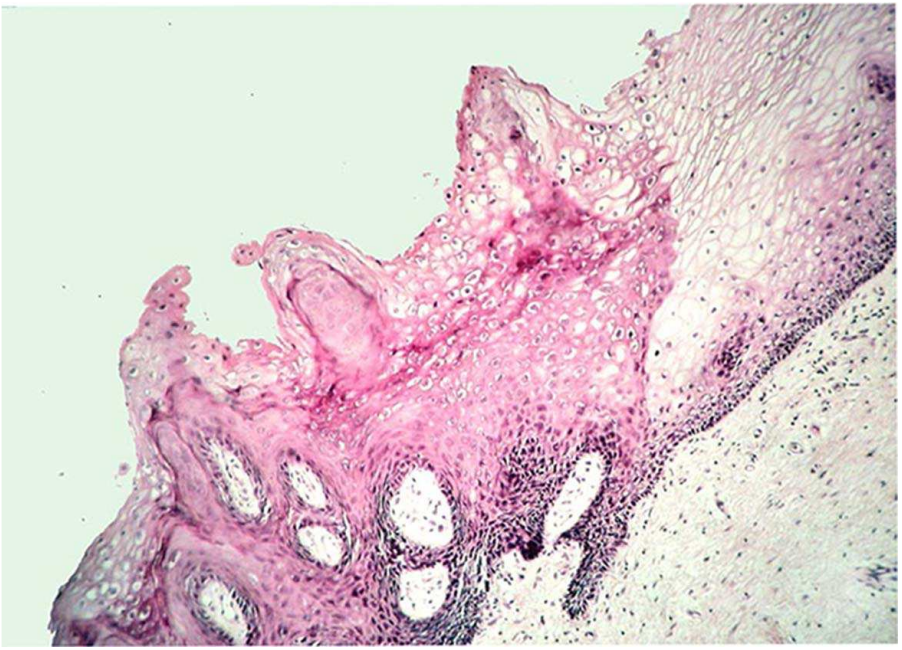

Condylome

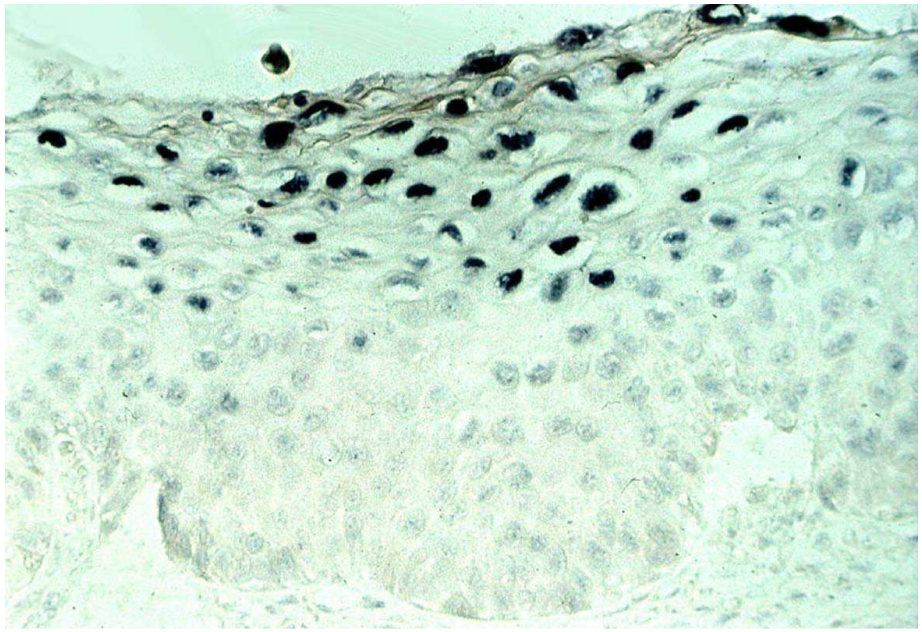

HPV (HIS)

TUMEURS UROTHELIALES

- Tumeurs des voies excréto-urinaires (vessie ++).
- Papilles tapissées d 'un épithélium transitionnel plus ou moins régulier.
- Critères histologiques d'évolutivité :
  - Le grade : critères d 'épaisseur du revêtement et d 'anomalies cytologiques.
  - Le stade : fonction de l 'infiltration de la paroi.

L 'évolution de ces tumeurs est difficile à préciser.

Tumeur urothéliale grade 1)

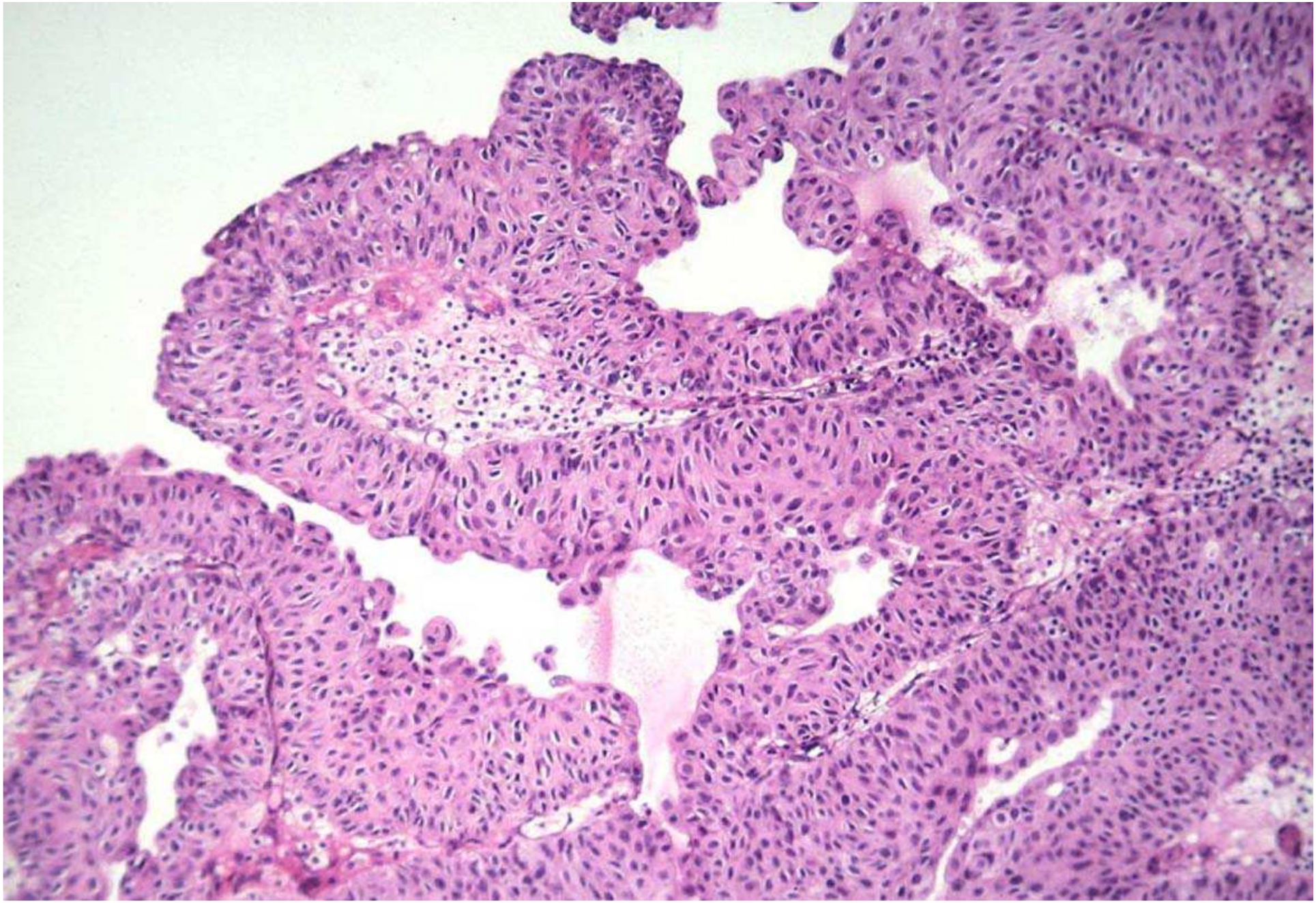

Tumeurs épithéliales glandulaires bénignes (= adénomes)

- **Muqueuses glandulaires des organes creux et/ou parenchymes glandulaires**
- **Architecture et cytologie proches du tissu glandulaire normal d 'origine**
- **Activité sécrétoire exocrine ou endocrine (inconstante)**

Polype colique pédiculé

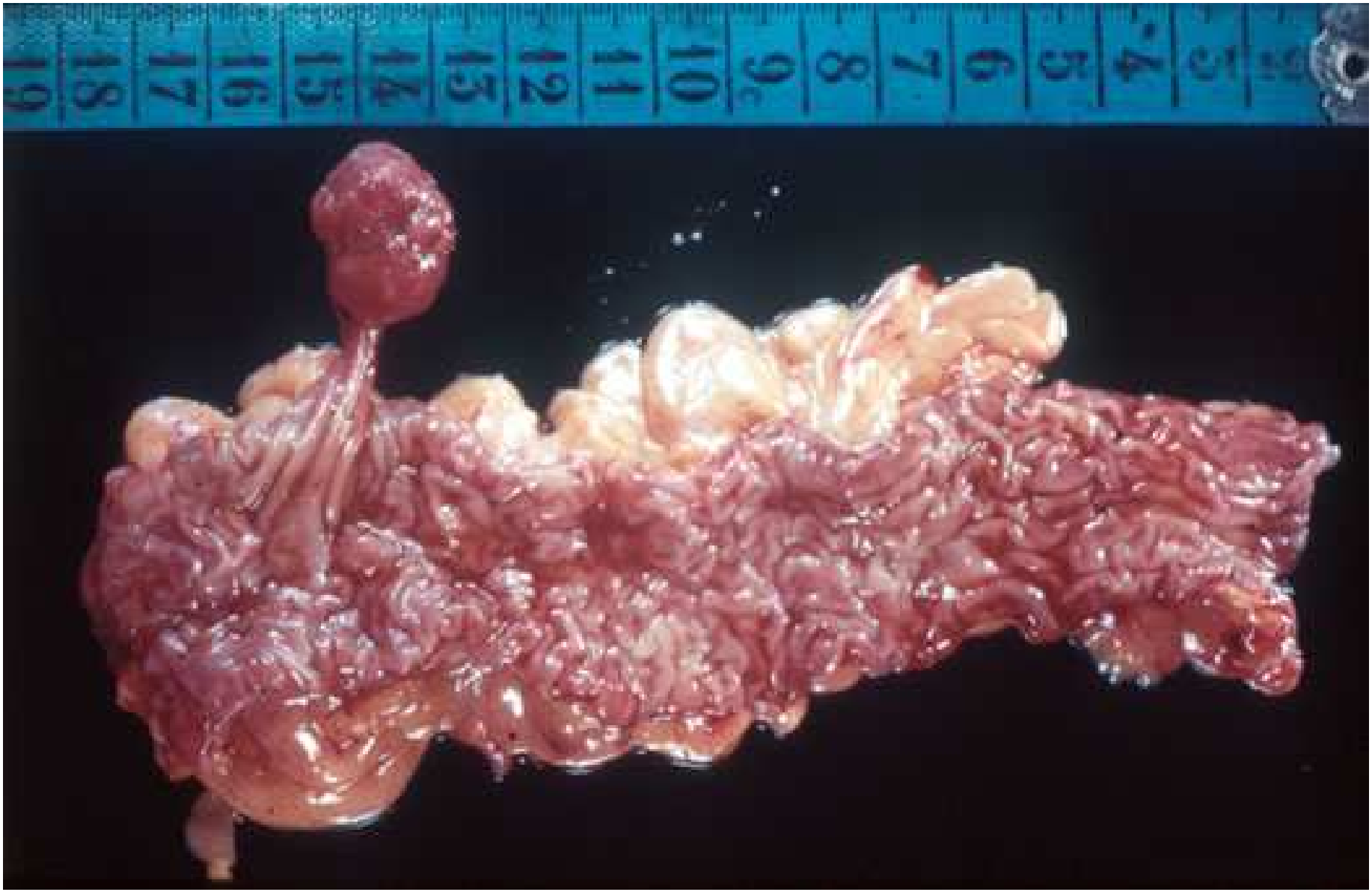

colon normal

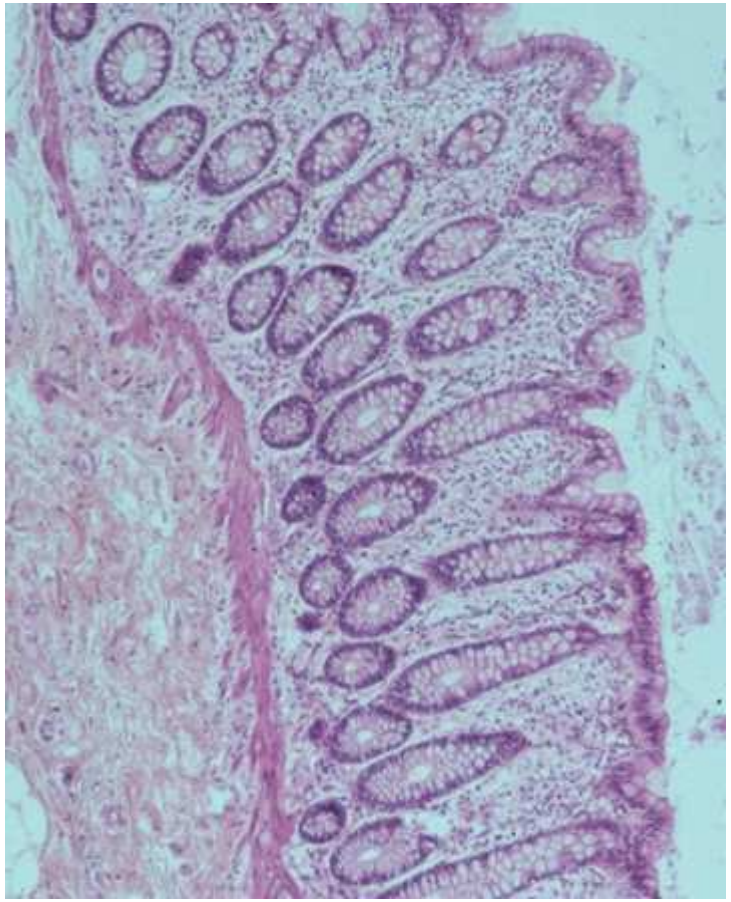

adénome du colon

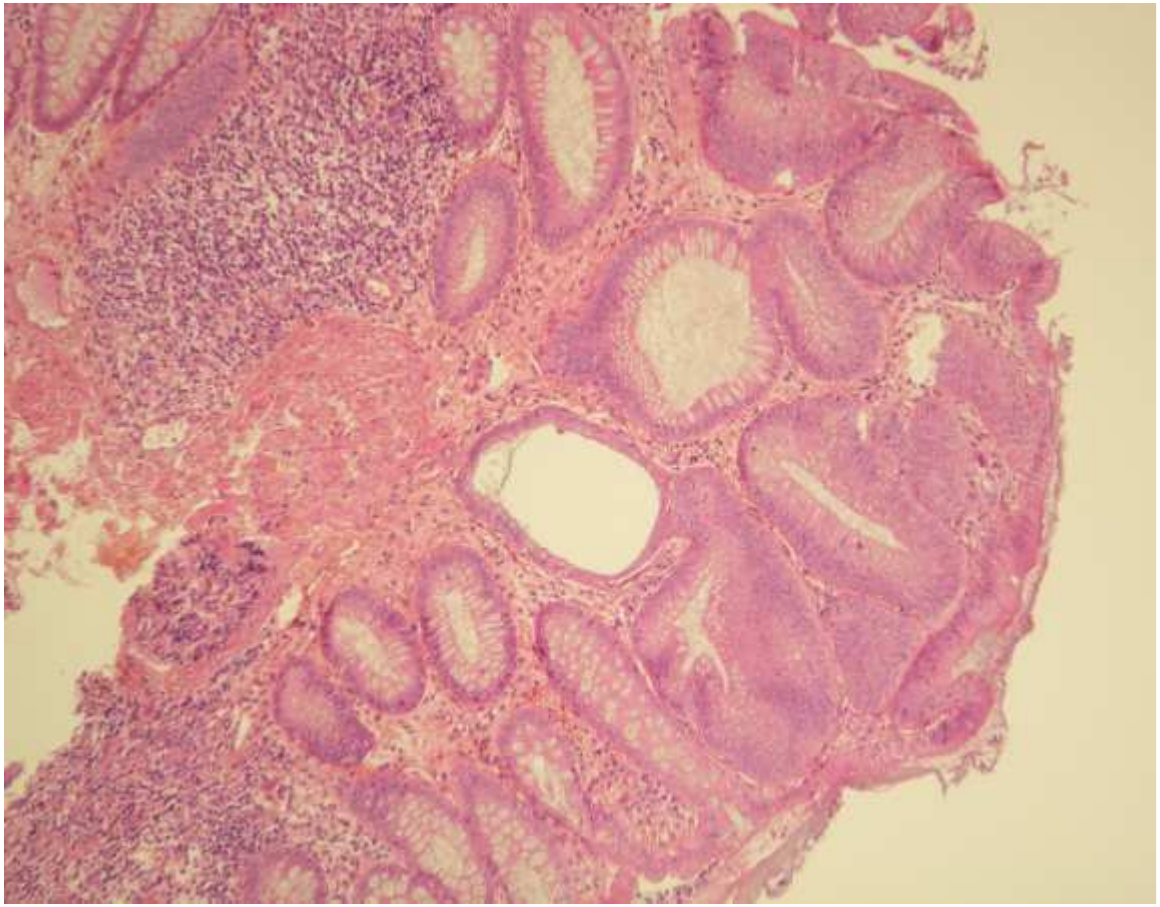

colon normal

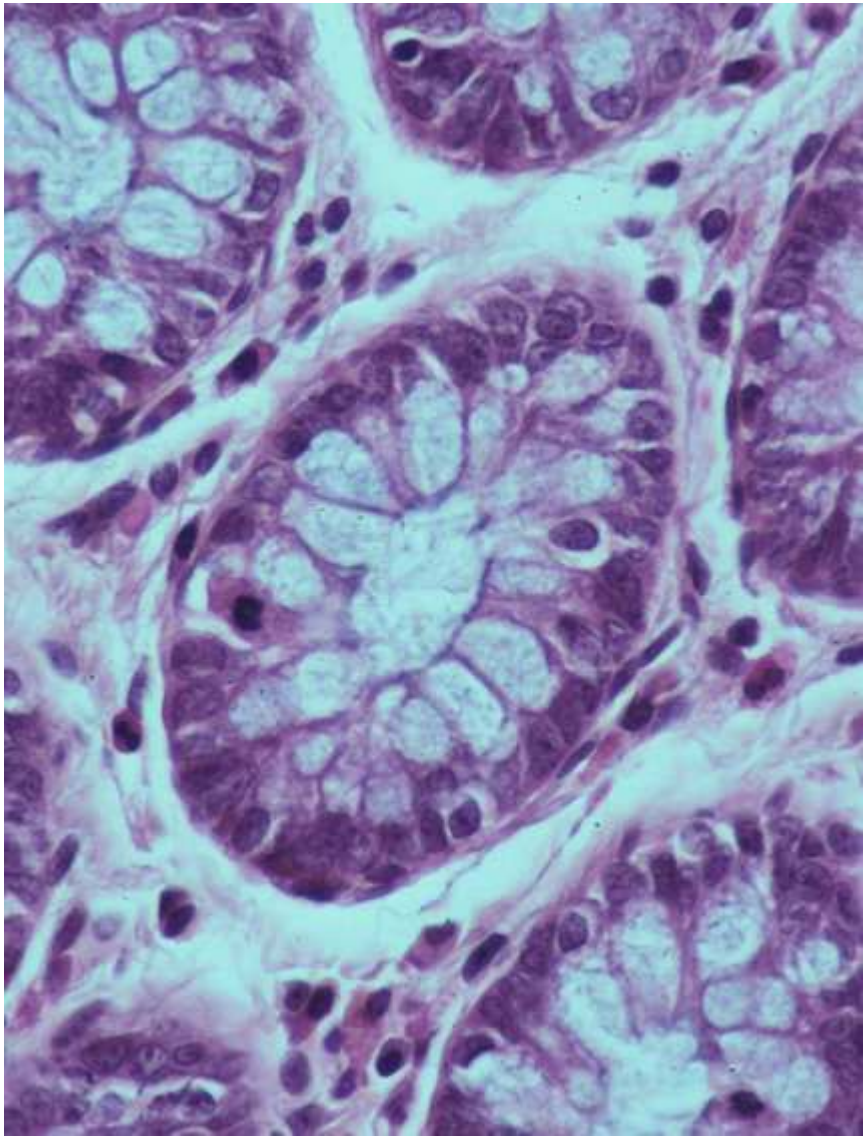

adénome du colon

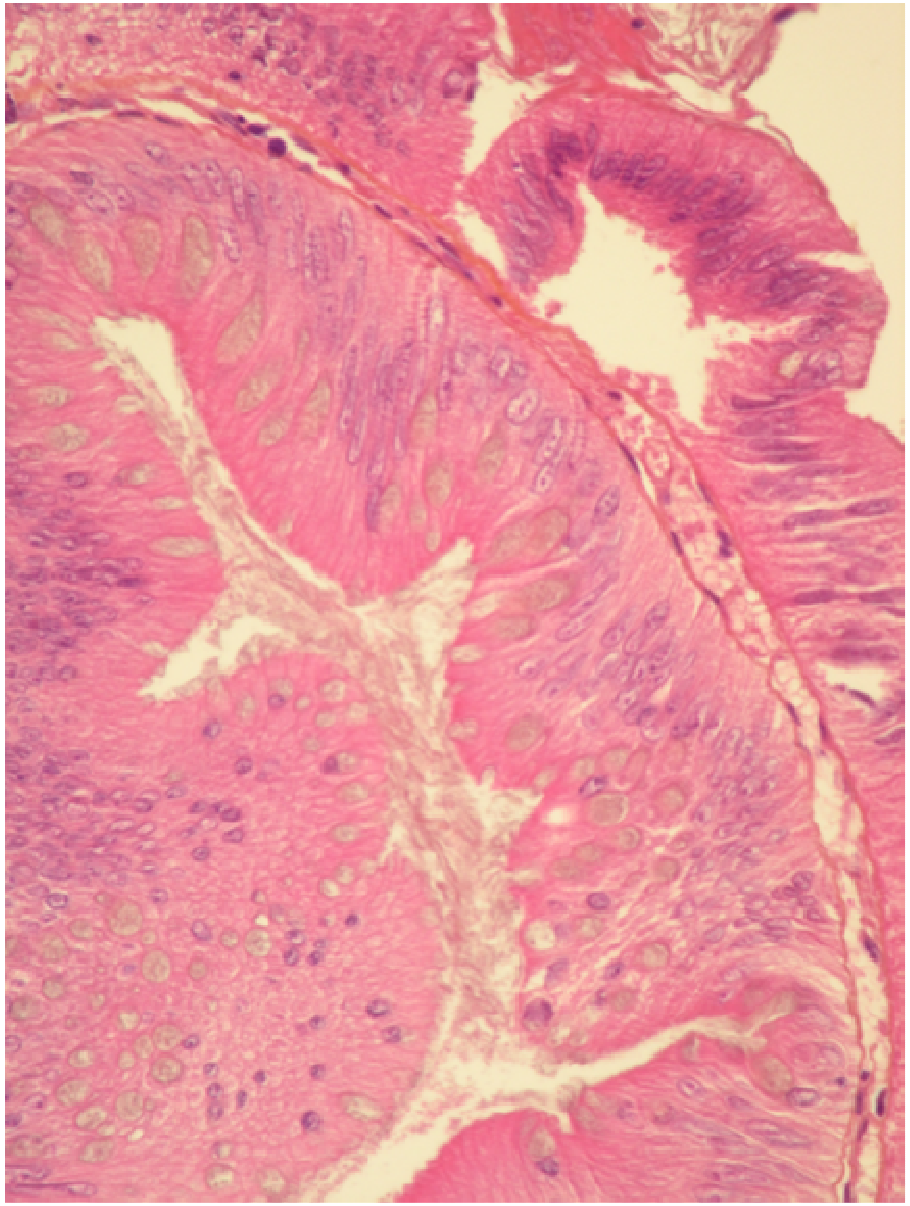

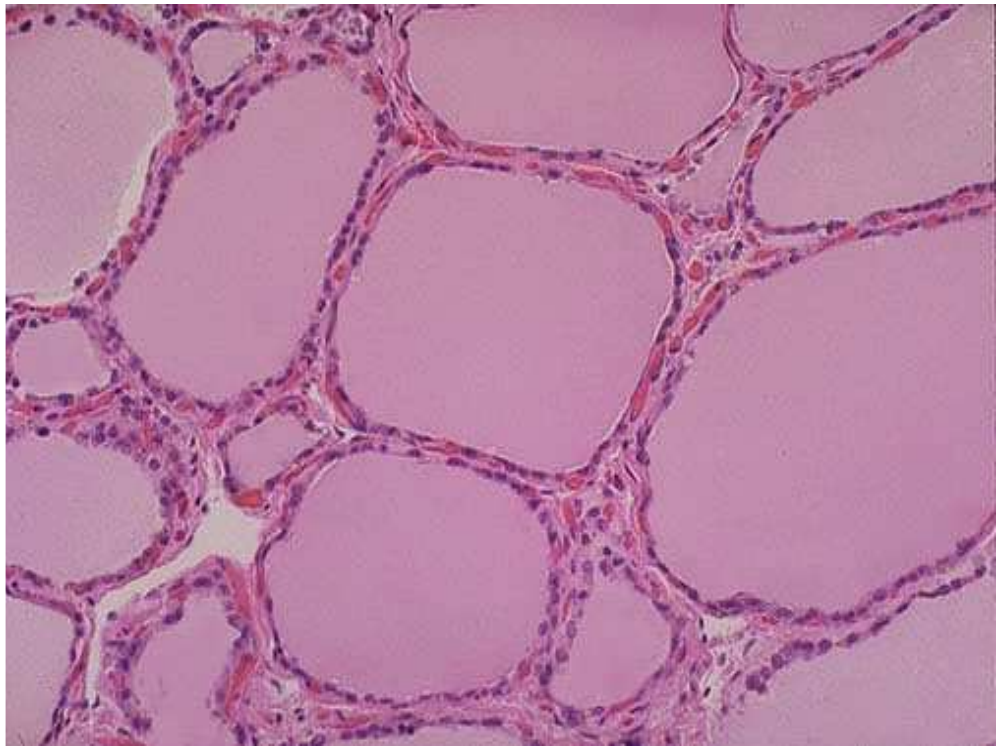

Thyroïde normale

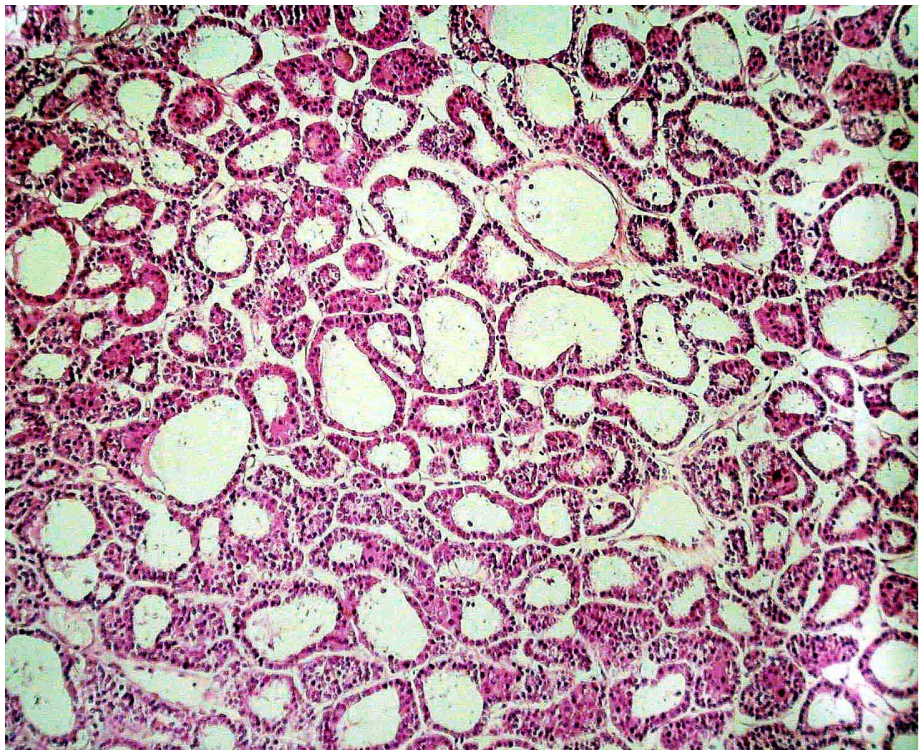

Adénome thyroïdien

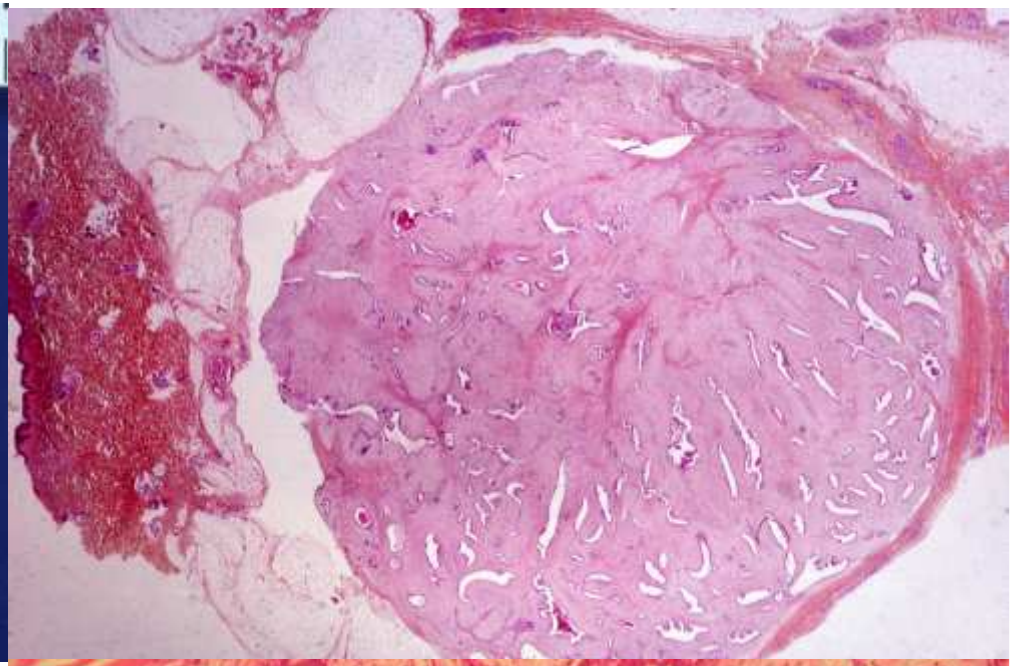

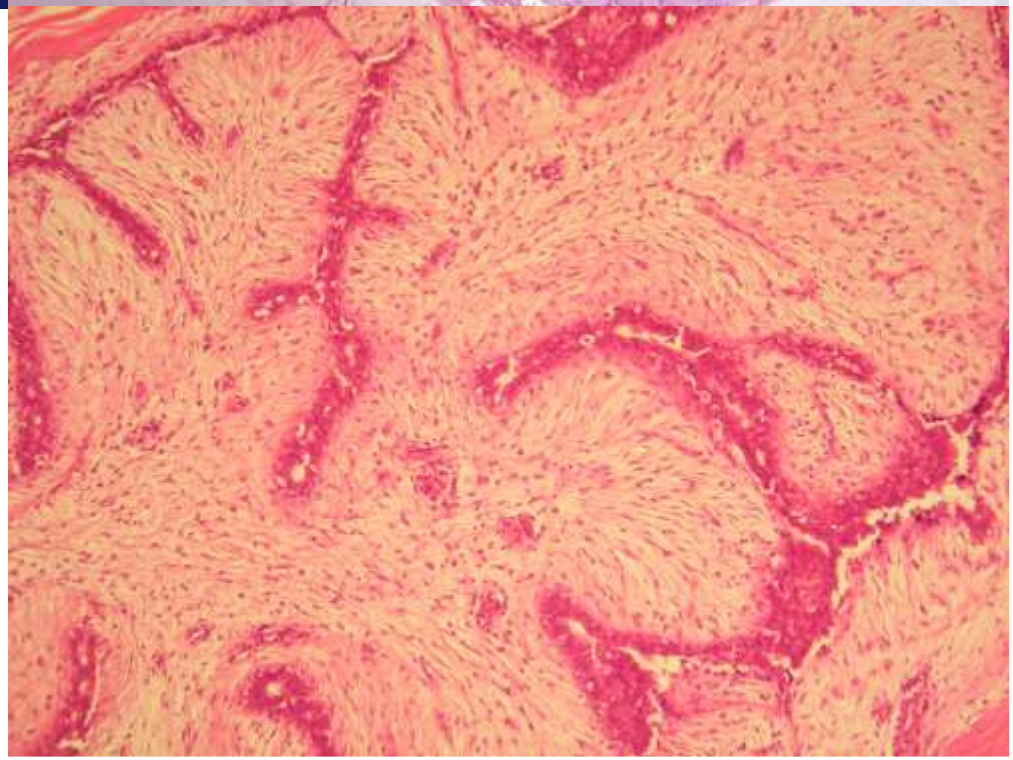

Fibroadénome du sein

TUMEURS CONJONCTIVES

Différenciation	Evolution	
	Bénignes	**Malignes**
Fibroblastique	**Fibrome**	**Fibrosarcome**
Adipeuse	**Lipome**	**Liposarcome**
Musculaire lisse	**Léiomyome**	**Léiomyosarcome**
Musculaire strié	**Rhabdomyome**	**Rhabdomyosarcome**
Osseuse	**Ostéome**	**Sarcome ostéogénique**
Cartilagineuse	**Chondrome**	**Chondrosarcome**

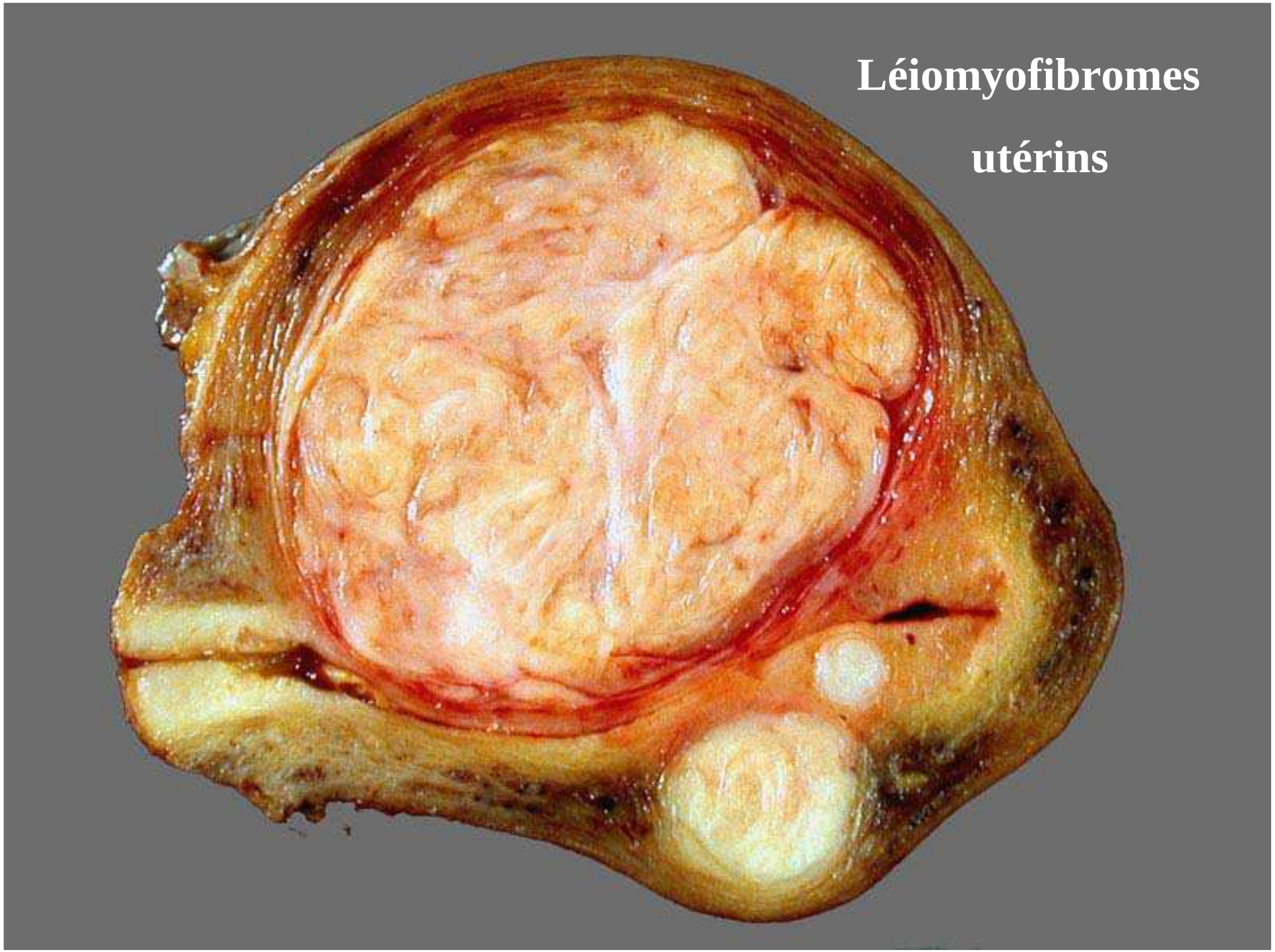
Léiomyofibromes
utérins

Léiomyofibrome utérin

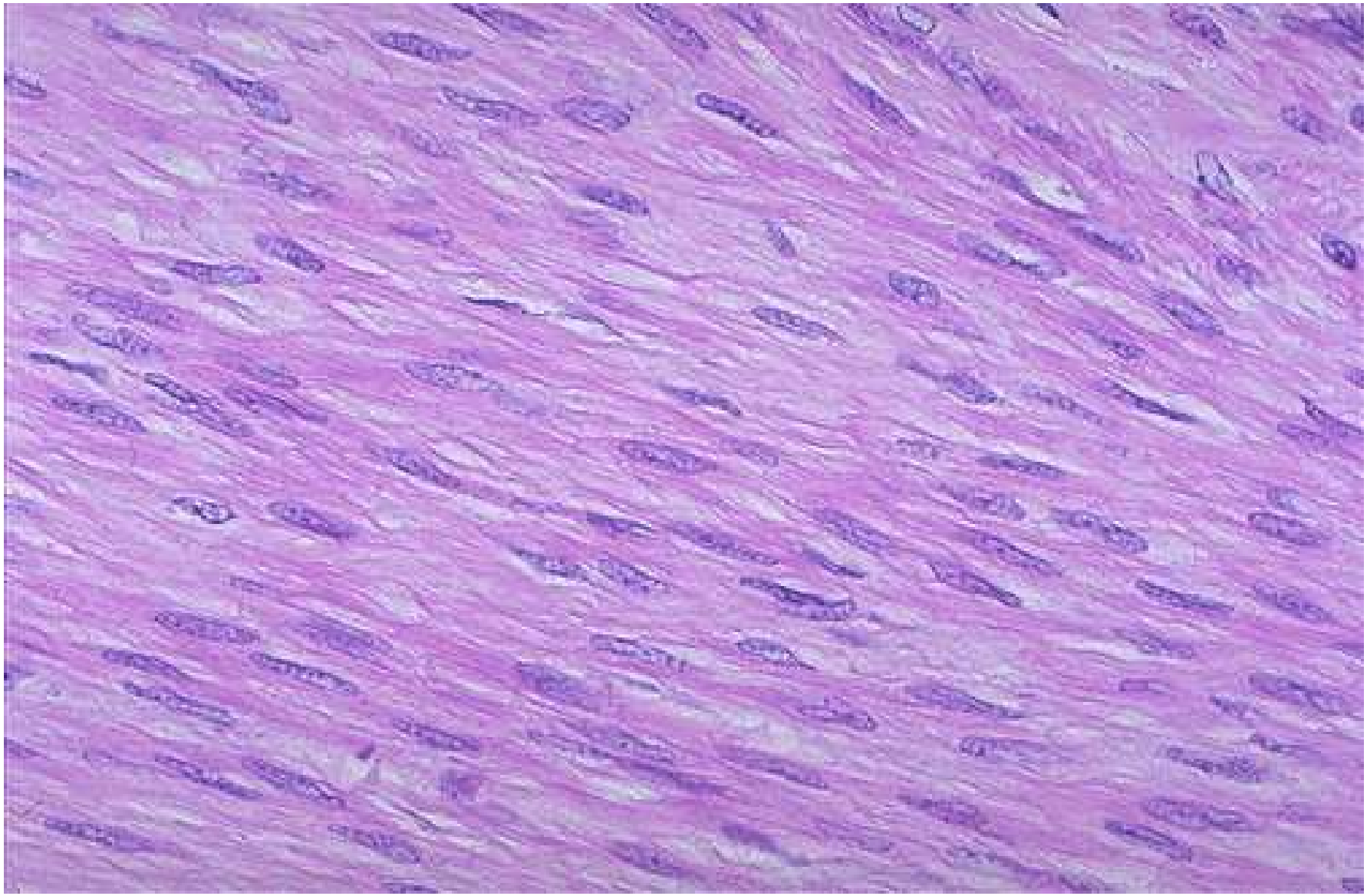

Lipome intestinal

Lipome

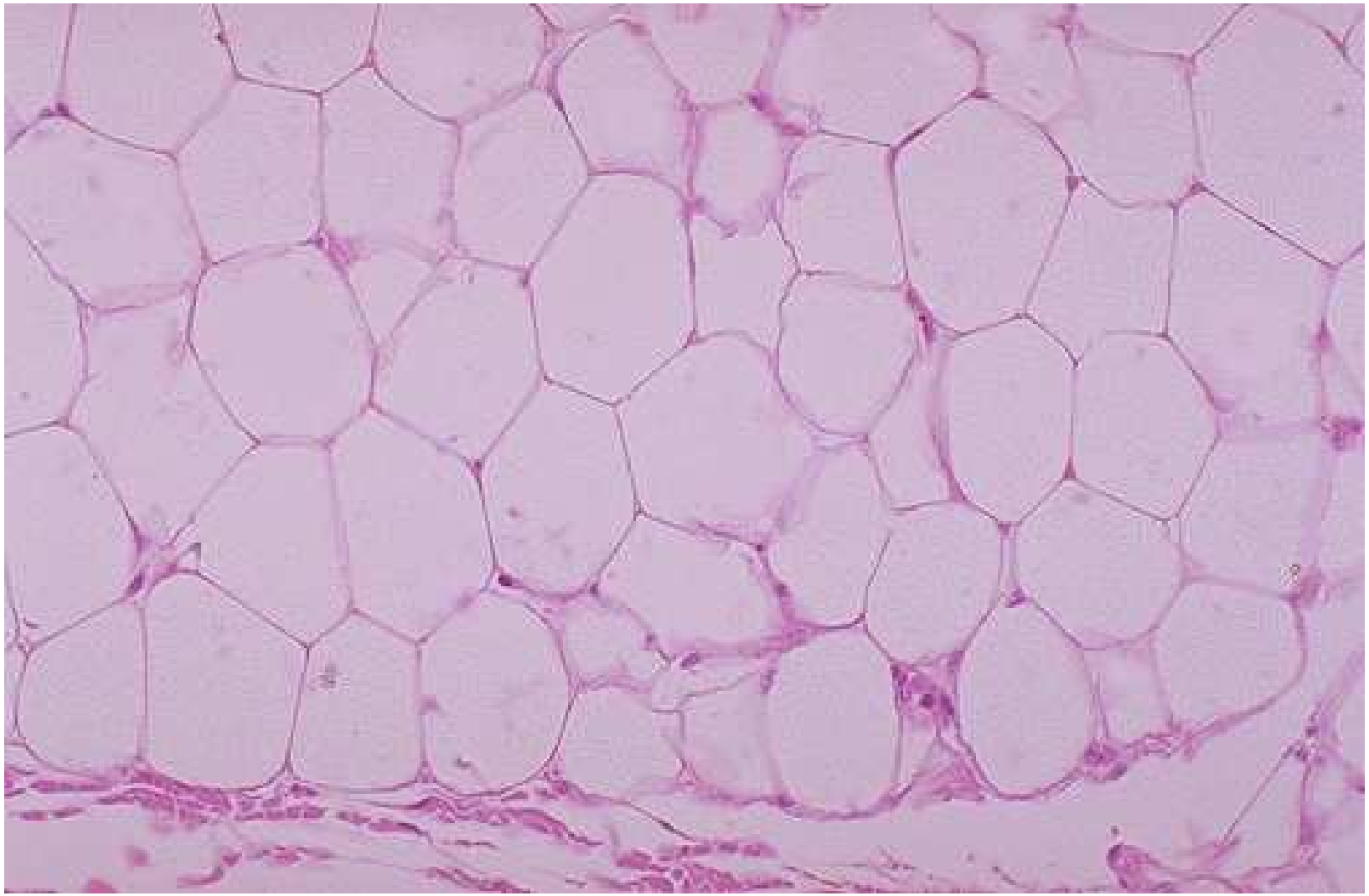

Lésions cutanées pigmentées

Naevus naevo-cellulaire

Les tumeurs malignes

Caractères macroscopiques
Mal limitées
Infiltration et destruction des tissus de voisinage

Caractères microscopiques
Signes cytologiques de malignité
Architecture très remaniée
Différenciation faible

Caractères évolutifs
Développement régional puis systémique (métastases)
Croissance assez rapide
Récidive fréquente après exérèse totale de la tumeur
Evolution spontanée vers le décès :

- complications locales : compression, hémorragie, surinfection…
- complications générales : dysfonctionnement d'organes, sécrétion anormale, fractures, AVC, cachexie…

Mauvaise limitation

Signes cytologiques de malignité

- Noyaux
  - Anisocaryose (noyaux de taille variable)
  - Augmentation du rapport N/C
  - Hyperchromatisme
  - Irrégularité des contours nucléaires
  - Nucléoles volumineux

- Anomalies des mitoses
  - Augmentation du nombre des mitoses visibles
  - Mitonécroses (nécrose d'une cellule en mitose)
  - Mitoses anormales (mitoses multipolaires)

- Anomalies du cytoplasme

  anisocytose: cytoplasmes de taille variable

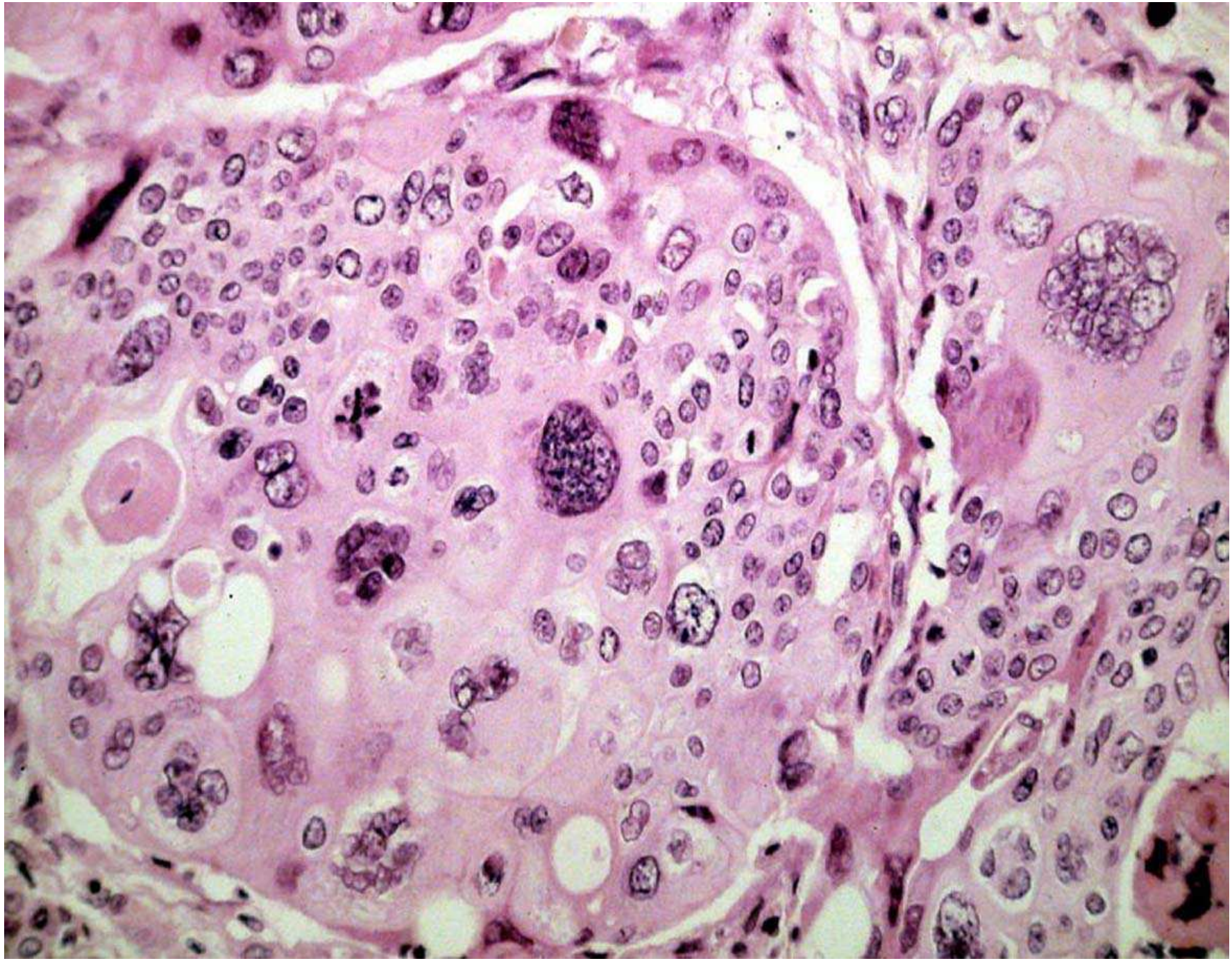

Mitoses anormales

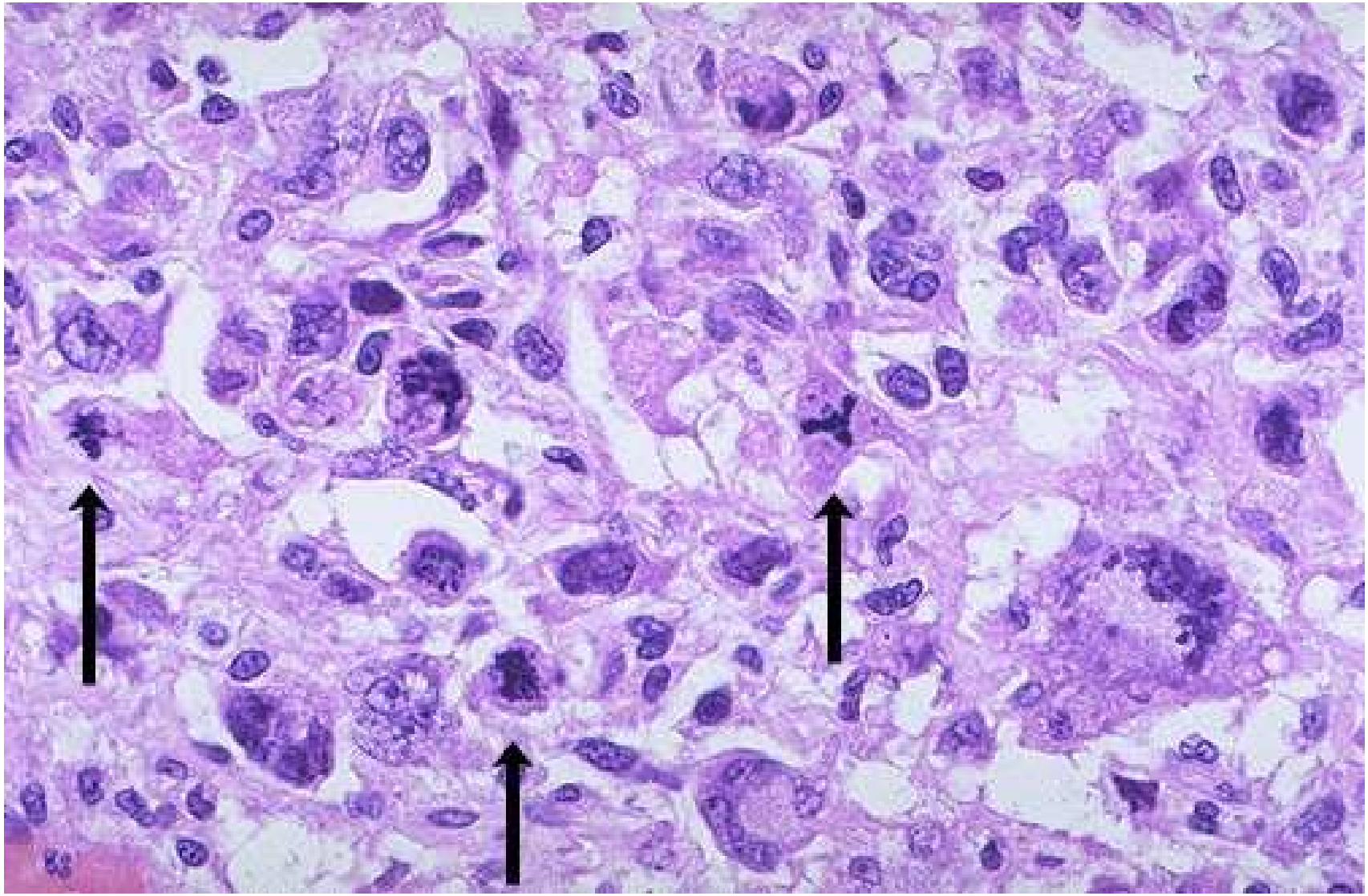

Remaniements architecturaux dans les tumeurs malignes

- **Agencements trabéculaires,tubuleux, papillaires, fasciculés, en massifs ou en nappes**

  par exemple : agencements tubuleux de certains adénocarcinomes, massifs dans les carcinomes épidermoïdes…

- **Ils constituent un des éléments de la différenciation tumorale et peuvent à eux seuls être des signes quasi formels de malignité**

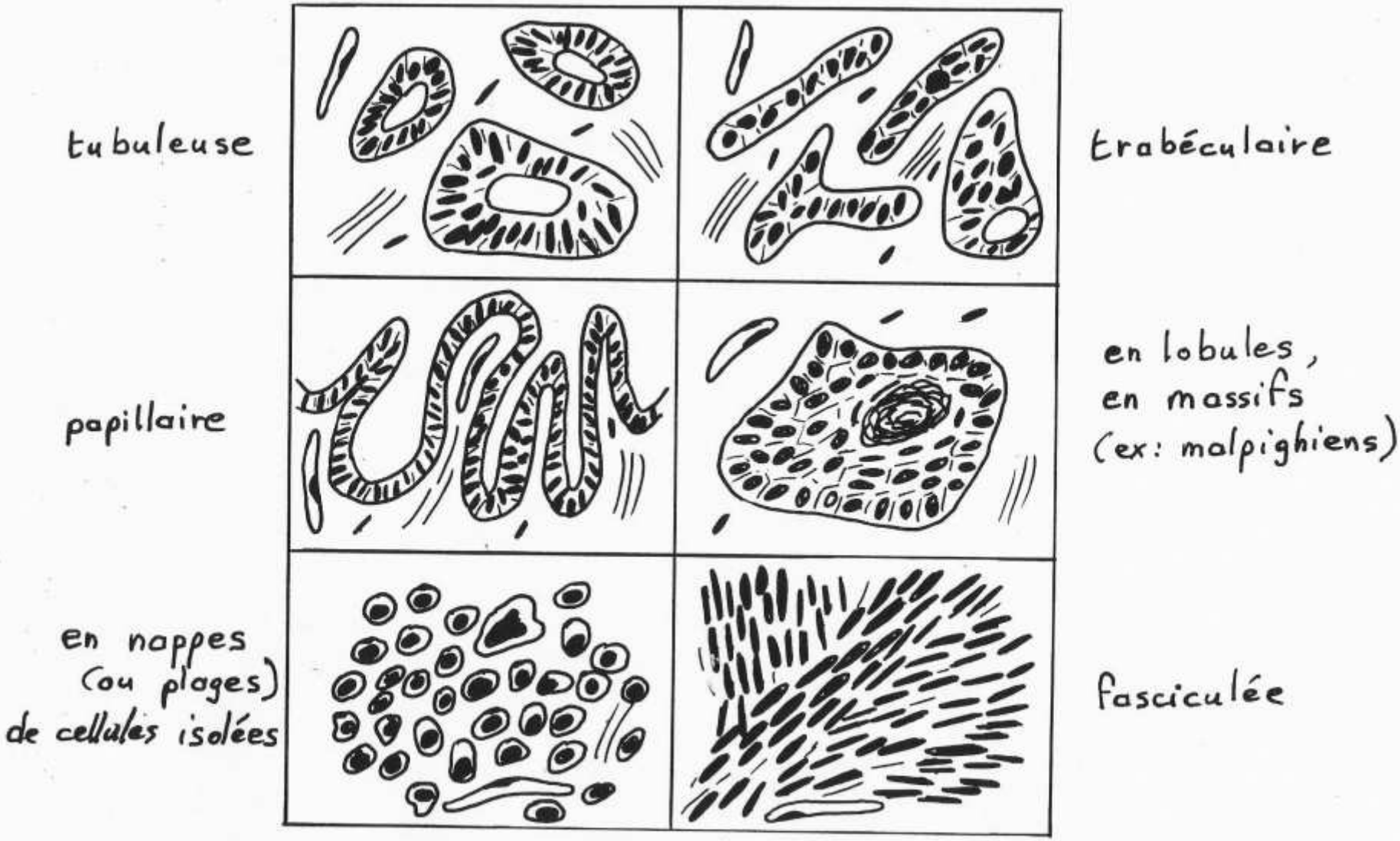

L'architecture tumorale

LA DIFFERENCIATION

- **Définition : degré de ressemblance d'une tumeur avec un tissu normal**

- **Le degré de différenciation d'une tumeur maligne doit être précisé dans un but pronostique: bien, moyennement ou peu différenciée**

- **Tumeur indifférenciée (ou parfois anaplasique): intérêt des techniques complémentaires telles que l'immunohistochimie et ou la biologie moléculaire pour en préciser l'origine**

Carcinome épidermoïde bien différencié

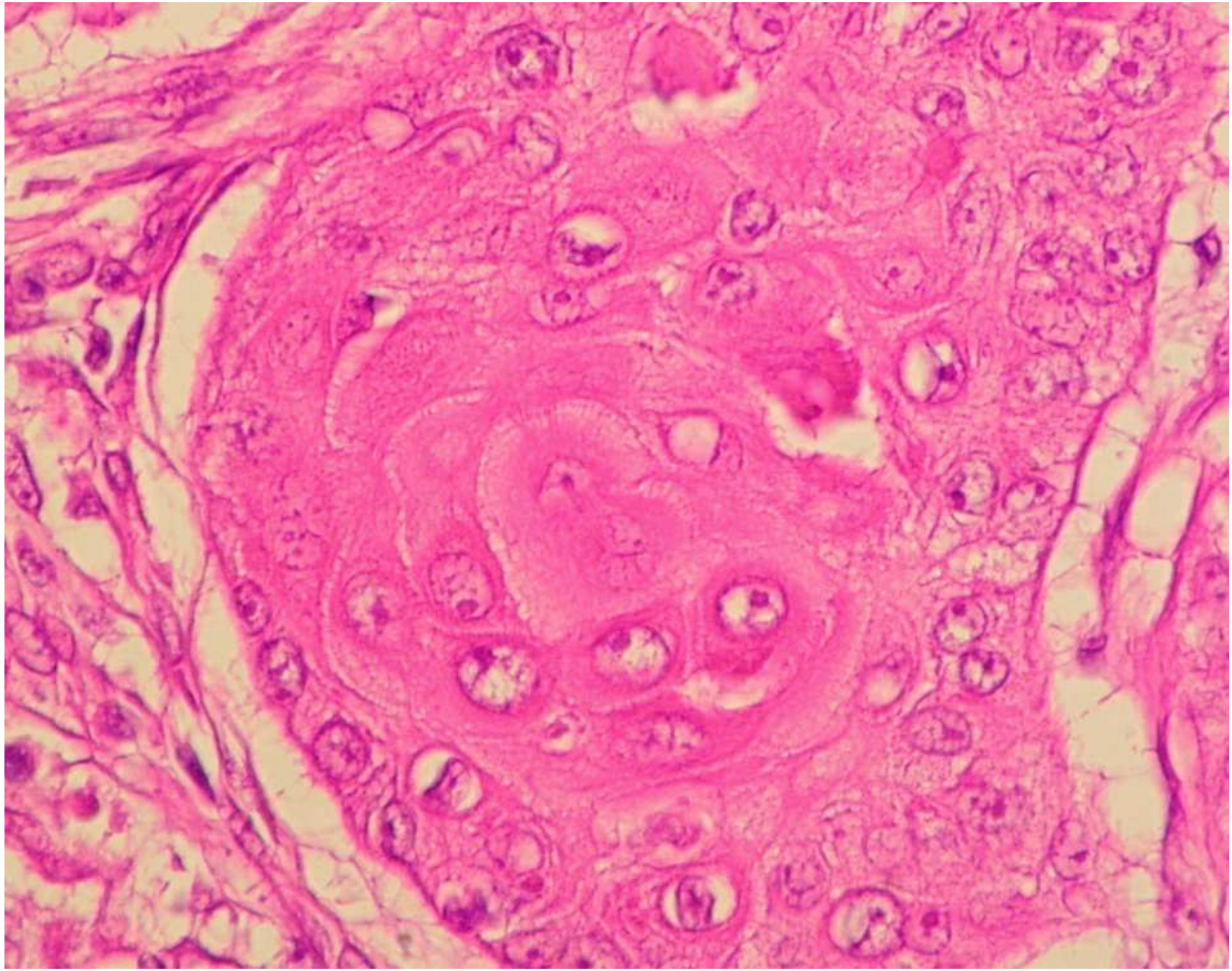

Adénocarcinome bien différencié

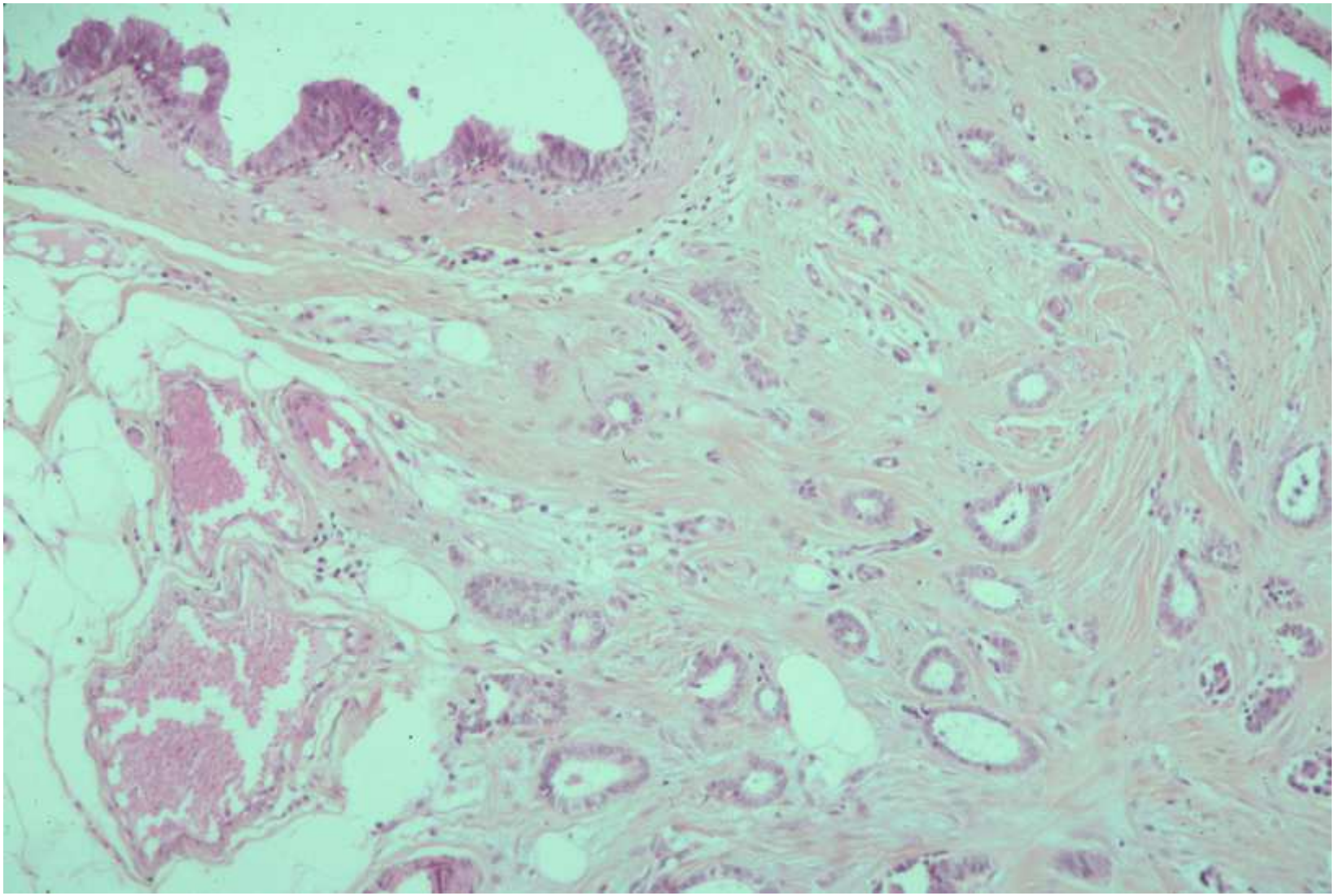

Adénocarcinome peu différencié

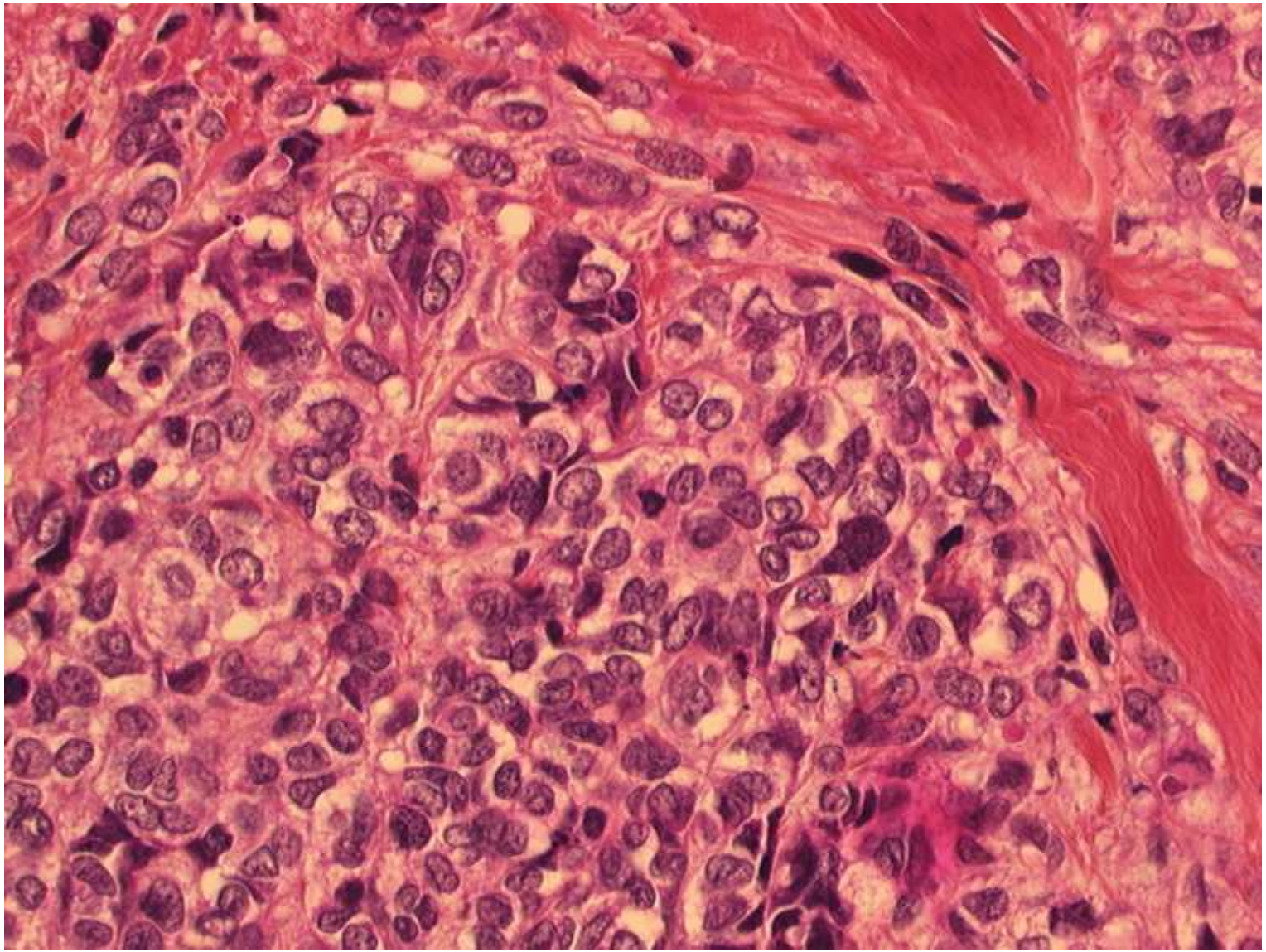

Grade histopronostique

- Établi par le pathologiste au microscope : critère histo-pronostique basé sur les anomalies cytologiques + architecturales + de différenciation

- On définit des tumeurs de bas grade (>>de faible malignité) et des tumeurs de haut grade (>>de haute malignité)

- A chacun des items histopathologiques est attribuée une valeur chiffrée et la somme va définir un score final.

- Ex: le score de Scarff et Bloom des adénocarcinomes du sein : anisocaryose + mitoses + tubes

Stade d'une tumeur
(en anglais : staging)

- établi au moment du diagnostic initial : « photographie du degré d'extension de la tumeur »
- établi par le clinicien, le radiologue, le pathologiste…
- élément très important pour le pronostic et pour le choix des traitements

- classification TNM :

T= Tumour (taille, infiltration…) ;

N = Nodes (présence ou absence de métastases ganglionnaires);

M = Métastases (métastases à distance)

ex : T1N0M0, T3N1M1

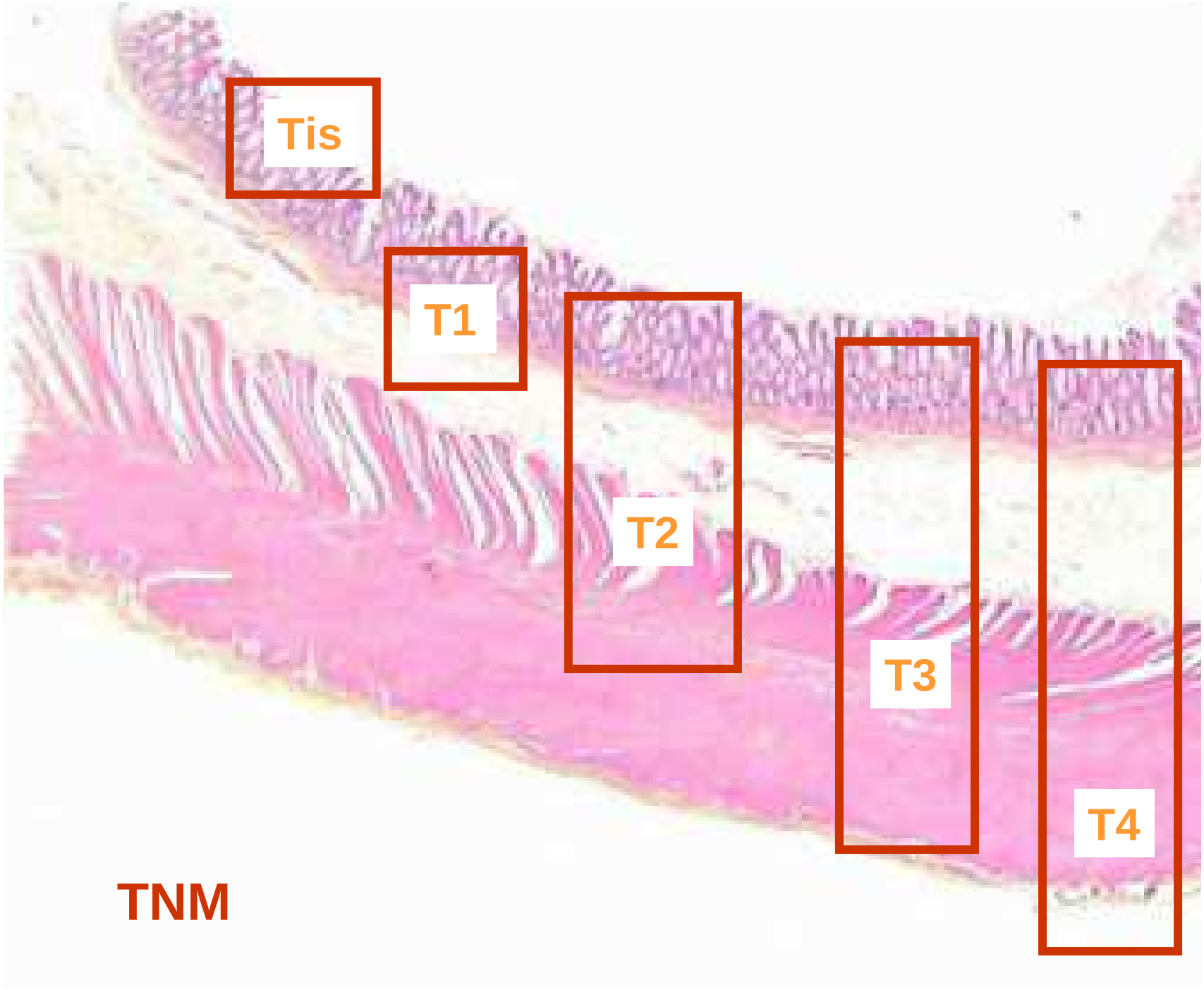
Tis
T1
T2
T3
T4
TNM

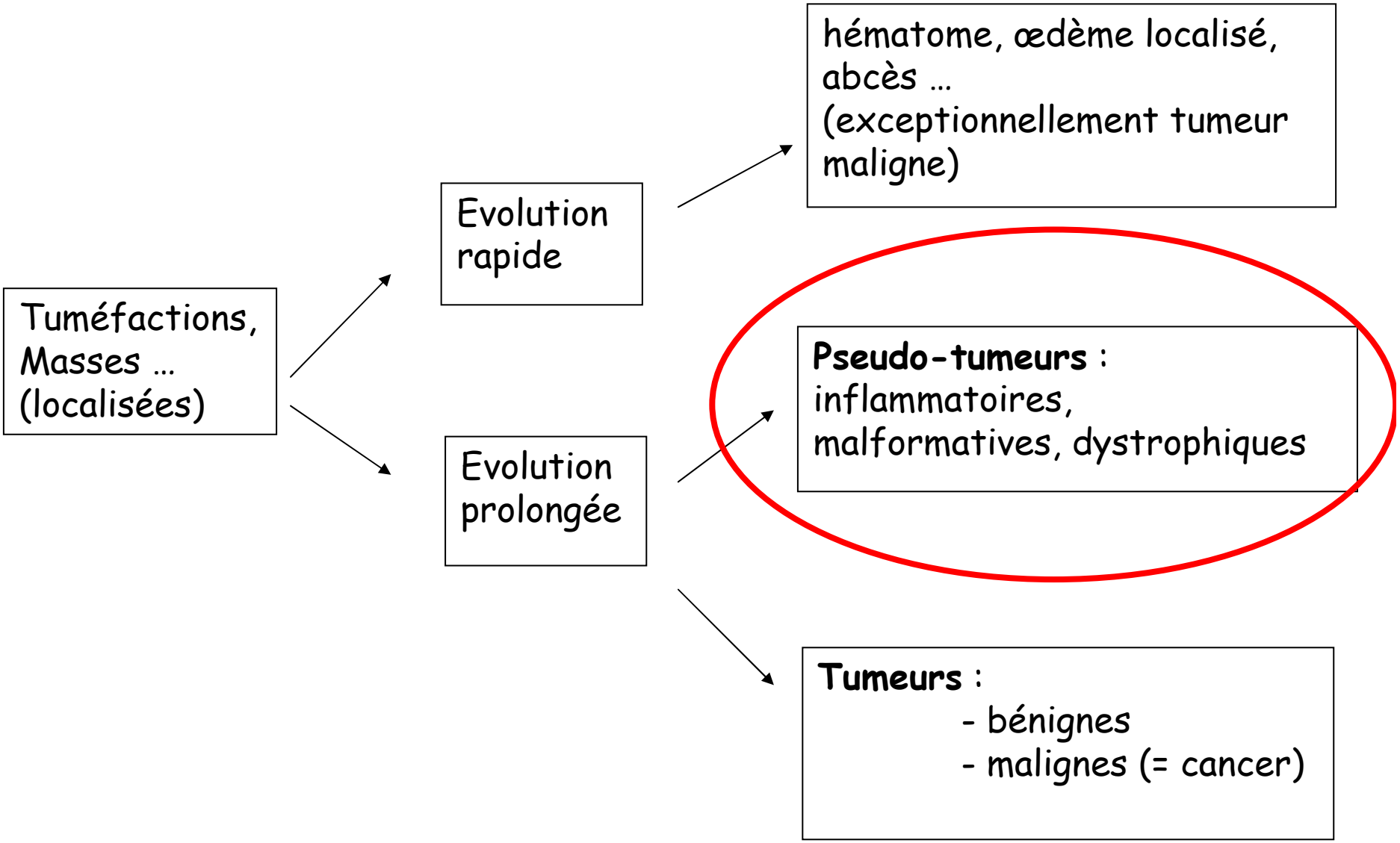
Tuméfactions, Masses … (localisées)
Evolution rapide
Evolution prolongée
hématome, œdème localisé, abcès … (exceptionnellement tumeur maligne)
Pseudo-tumeurs : inflammatoires, malformatives, dystrophiques
Tumeurs :
- bénignes
- malignes (= cancer)

Les pseudo-tumeurs

. Les **pseudotumeurs inflammatoires** : secondaires à une réaction inflammatoire.
réaction à corps étranger, bourgeon charnu inflammatoire...

. Les **pseudotumeurs dystrophiques** : stimulus hormonaux dystrophie mammaire fibro-kystique, hyperplasie prostatique adénomyomateuse.

. Les **pseudotumeurs malformatives :** origine malformative
ex : kyste du tractus thyréoglosse

Kystes et pseudo-kystes

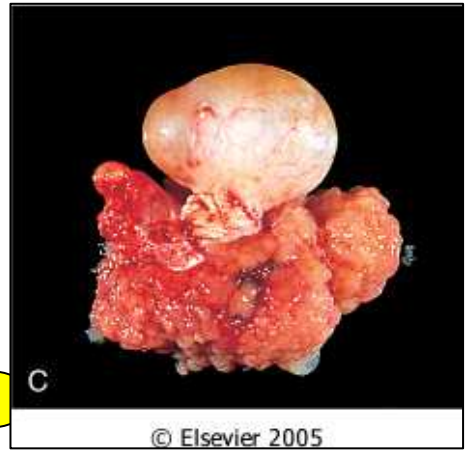

Kyste = cavité anormale
dont la face interne est revêtue par un épithélium

- tumoral — cancer de l 'ovaire
- pseudo-tumoral dystrophique — kyste du sein
- pseudo-tumoral malformatif — kyste du tractus thyréoglosse

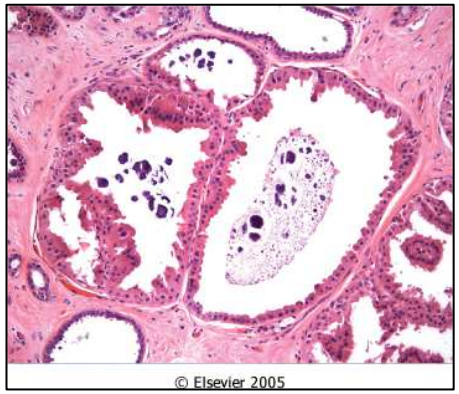

Pseudo-kyste = cavité anormale
dont la face interne <u>n 'est pas</u> revêtue
par un épithélium

pseudo-kyste mucoïde

Les points essentiels

Principe de la classification des tumeurs, principaux types de tumeurs

Principes de l'examen anatomo-pathologique des tumeurs

Principaux signes macroscopiques et microscopiques (architecturaux et cytologiques) orientant vers une tumeur bénigne ou maligne